วารสารจักษุธรรมศาสตร์

THAMMASAT THAI JOURNAL OF OPHTHALMOLOGY

ปีที่ 7 ฉบับที่ 1 มกราคม-มิถุนายน 2555 ISSN 1905-2960 WWW.TEC.IN.TH

โดย

ภาควิชาจักษุวิทยา

คณะแพทยศาสตร์ มหาวิทยาลัยธรรมศาสตร์

โครงการตำรา
จักษุธรรมศาสตร์



หนังสือในโครงการตำราจักษุธรรมศาสตร์ ราคาพิเศษ

ลำดับที่ 1

ชื่อหนังสือ Red Eye, Lids & Lacrimal System
จำนวนพิมพ์ครั้งที่ 1 500 เล่ม
พิมพ์เสร็จเมื่อ สิงหาคม 2546
บรรณาธิการ อาจารย์แพทย์หญิงวราภรณ์ บูรณตรีเวทย์
จัดพิมพ์โดย สำนักพิมพ์ Booknet
ลักษณะเด่น เป็นตำราภาษาไทยเกี่ยวกับภาวะตาแดง โรคของเยื่อบุตา เปลือกตาและระบบน้ำตาที่อ่านง่าย เหมาะสำหรับแพทย์ทั่วไป นักศึกษาแพทย์ บุคลากรทางการแพทย์ และสำหรับจักษุแพทย์ใช้ประกอบการสอน
ราคาปก 200 บาท ราคาพิเศษ 160 บาท

ลำดับที่ 2

ชื่อหนังสือ ตำรา "จักษุวิทยา"
จำนวนพิมพ์ครั้งที่ 1 500 เล่ม
จำนวนพิมพ์ครั้งที่ 2 500 เล่ม
พิมพ์เสร็จเมื่อ สิงหาคม 2548
บรรณาธิการ อาจารย์นายแพทย์ศักดิ์ชัย วงศกิตติรักษ์
รองศาสตราจารย์นายแพทย์โกศล คำพิทักษ์
จัดพิมพ์โดย สำนักพิมพ์หมอชาวบ้าน
ลักษณะเด่น เป็นตำราจักษุวิทยาภาษาไทยฉบับสมบูรณ์มีเนื้อหาครอบคลุมความรู้เกี่ยวกับจักษุวิทยา เหมาะสำหรับแพทย์ทั่วไป นักศึกษาแพทย์ บุคลากรทางการแพทย์ และสำหรับจักษุแพทย์ใช้ประกอบการสอน
ราคาปก 300 บาท ราคาพิเศษ 240 บาท

ลำดับที่ 3

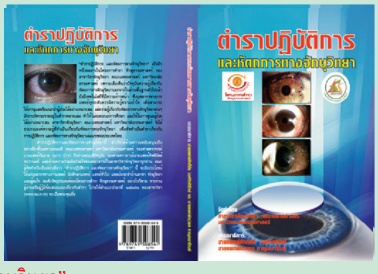

ชื่อหนังสือ
ตำรา "ปฏิบัติการและหัตถการทางจักษุวิทยา"
จำนวนพิมพ์ครั้งที่ 1 1,000 เล่ม พิมพ์เสร็จเมื่อ มีนาคม 2549
บรรณาธิการ อาจารย์นายแพทย์ศักดิ์ชัย วงศกิตติรักษ์
อาจารย์นายแพทย์ณวพล กาญจนารัณย์
จัดพิมพ์โดย สำนักพิมพ์หมอชาวบ้าน
ลักษณะเด่น เป็นตำราเกี่ยวกับหัตถการทางจักษุวิทยา ภาษาไทยเล่มแรกของประเทศไทย เหมาะสำหรับแพทย์ทั่วไป นักศึกษาแพทย์ บุคลากรทางการแพทย์ และสำหรับจักษุแพทย์ใช้ประกอบการสอน
ราคาปก 250 บาท ราคาพิเศษ 200 บาท

ลำดับที่ 4

ชื่อหนังสือ ตำรา "สายตาเลือนราง : การดูแลรักษาและฟื้นฟู"
Low Vision ; management and rehabilitation
จำนวนพิมพ์ครั้งที่ 1 500 เล่ม
พิมพ์เสร็จเมื่อ กันยายน 2549
บรรณาธิการ อาจารย์นายแพทย์ศักดิ์ชัย วงศกิตติรักษ์
อาจารย์นายแพทย์ณัฐพล วงษ์คำช้าง
อาจารย์นายแพทย์ภาคภูมิ คัมภีร์พันธุ์
จัดพิมพ์โดย สำนักพิมพ์หมอชาวบ้าน
ลักษณะเด่น เป็นตำราเกี่ยวกับภาวะสายตาเลือนรางภาษาไทยฉบับสมบูรณ์ฉบับแรก มีเนื้อหาครอบคลุมทั้งความรู้เกี่ยวกับโรคที่เป็นสาเหตุของภาวะสายตาเลือนราง การตรวจ การให้เครื่องมือ ช่วยการมองเห็น การขึ้นทะเบียน ผู้พิการ คำแนะนำผู้ป่วย และกฎหมายที่เกี่ยวข้อง เพื่อให้จักษุแพทย์และทีมบุคลากรสามารถนำไปใช้ในการดูแลผู้ป่วยได้อย่างมีประสิทธิภาพ
ราคาปก 250 บาท ราคาพิเศษ 200 บาท

ลำดับที่ 5

ชื่อหนังสือ คู่มือ "สุขภาพตาดี" สำหรับประชาชน และบุคลากรทางการแพทย์
จำนวนพิมพ์ครั้งที่ 1 3,000 เล่ม
พิมพ์เสร็จเมื่อ มีนาคม 2550
บรรณาธิการ ผู้ช่วยศาสตราจารย์นายแพทย์ศักดิ์ชัย วงศกิตติรักษ์
นายแพทย์ศุภชัย กิจศิริไพบูลย์
จัดพิมพ์โดย สำนักพิมพ์หมอชาวบ้าน
ลักษณะเด่น เป็นหนังสือที่รวบรวมสิ่งที่ควรรู้เกี่ยวกับการดูแลสุขภาพตาที่พบบ่อยอย่างครบถ้วน โดยเรียบเรียงให้อ่านง่ายทั้งสำหรับประชาชนทั่วไป และบุคลากรทางการแพทย์ นำไปใช้เป็นแนวทางในการให้คำแนะนำผู้ป่วยได้อย่างมีประสิทธิภาพ
ราคาปก 120 บาท ราคาพิเศษ 100 บาท

ลำดับที่ 6

ชื่อหนังสือ
ตำรา "พยาบาลเวชปฏิบัติทางตา"
จำนวนพิมพ์ครั้งที่ 1 1,000 เล่ม
พิมพ์เสร็จเมื่อ กรกฎาคม 2551
บรรณาธิการ ผู้ช่วยศาสตราจารย์นายแพทย์ศักดิ์ชัย วงศกิตติรักษ์
อาจารย์นายแพทย์กิตติชัย อัครพิพัฒน์กุล
จัดพิมพ์โดย สำนักพิมพ์หมอชาวบ้าน
ลักษณะเด่น เป็นตำราสำหรับพยาบาลเวชปฏิบัติทางตาเล่มแรกของประเทศไทย เป็นการรวบรวมความรู้ที่จำเป็นสำหรับพยาบาลซึ่งเป็นกำลังสำคัญในการช่วยเหลือจักษุแพทย์ในการดูแลผู้ป่วยทางตา เพื่อให้สามารถปฏิบัติงานได้อย่างมั่นใจ ถูกต้อง และปลอดภัยสำหรับผู้ป่วย
ราคาปก 400 บาท ราคาพิเศษ 320 บาท

ลำดับที่ 7

ชื่อหนังสือ ตำรา "แนวทางจักษุวิทยา สำหรับเวชปฏิบัติทั่วไป"
จำนวนพิมพ์ครั้งที่ 1 3,000 เล่ม
พิมพ์เสร็จเมื่อ กรกฎาคม 2552
บรรณาธิการ ผู้ช่วยศาสตราจารย์นายแพทย์ศักดิ์ชัย วงศกิตติรักษ์
จัดพิมพ์โดย สำนักพิมพ์หมอชาวบ้าน
ลักษณะเด่น เป็นตำราทางด้านจักษุวิทยาสำหรับพยาบาลเวชปฏิบัติทางตาเล่มแรกของประเทศไทย เป็นการรวบรวมความรู้จักษุวิทยาพื้นฐาน ที่ผสมผสานกับแนวทางเวชปฏิบัติ (CPG) ทางตา เน้นใช้คำศัพท์ง่ายๆ ในโรคตาที่อาจพบได้ในเวชปฏิบัติทั่วไป จึงเหมาะสำหรับนิสิต นักศึกษา พยาบาล หรือแพทย์ทั่วไป มีไว้สำหรับเป็นแนวทางในการรักษาผู้ป่วยที่มาด้วยปัญหาทางจักษุวิทยา
ราคาปก 150 บาท ราคาพิเศษ 120 บาท

ลำดับที่ 8

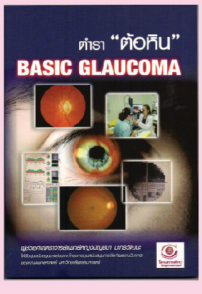

ชื่อหนังสือ ตำรา "ต้อหิน"
จำนวนพิมพ์ครั้งที่ 1 1,500 เล่ม
พิมพ์เสร็จเมื่อ พฤษภาคม 2553
บรรณาธิการ ผู้ช่วยศาสตราจารย์แพทย์หญิงมัญชิมา มะกรวัฒนะ
จัดพิมพ์โดย โรงพิมพ์มหาวิทยาลัยธรรมศาสตร์
ลักษณะเด่น เป็นตำราภาษาไทยด้านต้อหินที่มีความสมบูรณ์ของเนื้อหา สามารถนำไปใช้ในการดูแลรักษาผู้ป่วย และให้คำแนะนำเกี่ยวกับการคัดกรองและปฏิบัติตนเองของผู้ป่วย เหมาะสำหรับทั้งนักศึกษาแพทย์ พยาบาล แพทย์ทั่วไป และจักษุแพทย์ ราคาปก 250 บาท

สอบถามข้อมูลเพิ่มเติมที่ E-mail : vsakchai@hotmail.com
สั่งซื้อโดยตรงที่ Email : tueyecenter@hotmail.com หรือโทรศัพท์ 02-925-9957 (ในเวลาราชการ) บริการส่งทางไปรษณีย์ ฟรี

วารสารจักษุธรรมศาสตร์
THAMMASAT THAI JOURNAL OF OPHTHALMOLOGY

คณะบรรณาธิการ

ที่ปรึกษา

รองศาสตราจารย์ แพทย์หญิงสุดารัตน์ ใหญ่สว่าง อดีตประธานราชวิทยาลัยจักษุแพทย์แห่งประเทศไทย
รองศาสตราจารย์ นายแพทย์ปรีชา วาณิชยเศรษฐกุล คณบดี คณะแพทยศาสตร์ มหาวิทยาลัยธรรมศาสตร์
รองศาสตราจารย์ นายแพทย์จิตตินัดด์ หะวานนท์ อดีตคณบดี คณะแพทยศาสตร์ มหาวิทยาลัยธรรมศาสตร์
รองศาสตราจารย์ นายแพทย์กัมมาล กุมารปาวา อดีตคณบดี คณะแพทยศาสตร์ มหาวิทยาลัยธรรมศาสตร์
รองศาสตราจารย์ นายแพทย์ศักดิ์ชัย วงศกิตติรักษ์ ประธานราชวิทยาลัยจักษุแพทย์แห่งประเทศไทย
ผู้ช่วยศาสตราจารย์ นายแพทย์ธวัชชัย ปานเสถียรกุล อดีตประธานอนุกรรมการฝึกอบรมและสอบสาขาจักษุวิทยา

หัวหน้าบรรณาธิการ

ผู้ช่วยศาสตราจารย์ แพทย์หญิงวิมลวรรณ ตั้งปกาศิต

คณะบรรณาธิการ

ศาสตราจารย์เกียรติคุณ นายแพทย์สุรพงษ์ ดวงรัตน์
ศาสตราจารย์ นายแพทย์วิสุทธิ์ ตันศิริคงคล
รองศาสตราจารย์ นายแพทย์โกศล คำพิทักษ์
รองศาสตราจารย์ แพทย์หญิงมัญชิมา มะกรวัฒนะ
ผู้ช่วยศาสตราจารย์ นายแพทย์วิชัย ลีละวงศ์เทวัญ

ผู้ช่วยบรรณาธิการ

อาจารย์ นายแพทย์กิตติชัย อัครพิพัฒน์กุล
อาจารย์ แพทย์หญิงวราภรณ์ มิตรสันติสุข
ผู้ช่วยศาสตราจารย์ นายแพทย์ณวพล กาญจนารัณย์
อาจารย์ นายแพทย์วรนาถ ทัตติยกุล
อาจารย์ นายแพทย์ณัฐพล วงษ์คำช้าง
อาจารย์ นายแพทย์ไพบูลย์ บวรวัฒนดิลก
อาจารย์ แพทย์หญิงสุพินดา ลีอมรสิริ
อาจารย์ แพทย์หญิงสุนทรี ธิติวิเชียรเลิศ
อาจารย์ แพทย์หญิงณฐมน ศรีสำราญ
อาจารย์ นายแพทย์อนุวัชร์ พฤทธิพงศ์สิทธิ์

กำหนดออก ปีละ 2 ฉบับ ฉบับที่ 1 เดือนมกราคม-มิถุนายน
ฉบับที่ 2 เดือนกรกฎาคม-ธันวาคม

สำนักงาน ภาควิชาจักษุวิทยา คณะแพทยศาสตร์
ชั้น 1 อาคาร มรว.สุวพรรณ สนิทวงศ์
มหาวิทยาลัยธรรมศาสตร์ อำเภอคลองหลวง จังหวัดปทุมธานี 12120
โทรศัพท์ 02-926-9957 โทรสาร 02-986-9212
Website : www.tec.in.th
E-mail : tueyecenter@hotmail.com

พิมพ์ที่ โรงพิมพ์มหาวิทยาลัยธรรมศาสตร์
ศูนย์รังสิต ปทุมธานี 12120 โทรศัพท์ 02-564-3105-11 โทรสาร 02-564-3119
ท่าพระจันทร์ กรุงเทพฯ 10200 โทรศัพท์ 02-224-1350 โทรสาร 02-224-7357

สนใจส่งบทความวิชาการหรือสมัครสมาชิกวารสาร
(ผู้ส่งบทความจะได้รับหนังสือในโครงการตำราจักษุธรรมศาสตร์ ลำดับล่าสุดฟรี 1 เล่ม)
ติดต่อโดยตรงที่ E-mail : vsakchai@hotmail.com หรือ 081-833-2043

บทบรรณาธิการ

วารสารจักษุธรรมศาสตร์หรือ Thammasat Thai Journal of Ophthalmology (TTJO) ฉบับนี้เป็นวารสารทางด้านจักษุวิทยา คณะแพทยศาสตร์ มหาวิทยาลัยธรรมศาสตร์ ที่มีวัตถุประสงค์เพื่อเป็นตัวกระตุ้นให้เกิดการสร้างงานวิจัยที่มีคุณภาพของบุคลากรตามนโยบายหลักของมหาวิทยาลัยธรรมศาสตร์ นอกจากนั้นยังช่วยเป็นเวทีในการแลกเปลี่ยนความรู้ทางด้านจักษุวิทยาทั้งในส่วนของจักษุแพทย์ แพทย์ประจำบ้าน และพยาบาลที่ปฏิบัติงานด้านตา โดยได้ดำเนินการจัดทำมาเป็นฉบับปีที่ 7 เล่มที่ 1 โดยวารสารจักษุธรรมศาสตร์เป็นวารสารด้านจักษุวิทยาเล่มแรกของประเทศไทยที่เข้าอยู่ในฐานข้อมูลของศูนย์ดัชนีการอ้างอิงวารสารไทย (Thai – Journal Citation Index Centre) มาตั้งแต่ปี 2550 โดยกองบรรณาธิการยังคงมีความมุ่งมั่นในการพัฒนาคุณภาพของวารสารให้ดียิ่งขึ้นต่อไป

ปัจจุบันปัญหาการตีพิมพ์ผลงานวิจัยซ้ำซ้อนเป็นประเด็นที่มีการให้ความสำคัญมากขึ้น ดังนั้นคณะบรรณาธิการขอเรียนให้ผู้นิพนธ์ทราบว่าผู้นิพนธ์จะต้องใช้ความตั้งใจและระมัดระวังในการสร้างสรรค์ผลงานทางวิชาการและต้องเป็นผู้รับผิดชอบในปัญหาลิขสิทธิ์ของบทความหรือรูปภาพประกอบ รวมทั้งหลีกเลี่ยงการคัดลอกบทความจากบทความอื่น เนื้อหาในวารสารจักษุธรรมศาสตร์ฉบับนี้ประกอบด้วยผลงานวิจัยที่น่าสนใจทั้งของจักษุแพทย์และพยาบาลเวชปฏิบัติทางตา อาทิเช่น Cornea verticillata in patient with chronic amiodarone use, ศึกษาความชุกภาวะ ตาบอดสีแดงเขียวในกลุ่มประชากรเด็กวัยเรียน โรงเรียนวัดคุณหญิงส้มจีน จังหวัดปทุมธานี, ประสิทธิผลของการผ่าตัด External Dacryocystorhinostomy ในการรักษาภาวะท่อน้ำตาอุดตัน ในโรงพยาบาลธรรมศาสตร์เฉลิมพระเกียรติ เป็นต้น

สำหรับบทความฟื้นฟูวิชาการเป็นเรื่อง Update on treatment for Dry age-Related Macular Degeneration และ Needling Revision for Filtering Blebs ซึ่งผู้สนใจน่าจะนำไปใช้ประโยชน์ได้นอกจากการอ่านบทความที่น่าสนใจเหล่านี้ทางวารสารจักษุธรรมศาสตร์แล้ว ผู้สนใจยังสามารถเปิดอ่านทาง internet ได้ที่ website www.tec.in.th ได้อีกด้วย

คณะบรรณาธิการขอขอบพระคุณ ผู้ทรงคุณวุฒิจากภายนอกสถานบันที่กรุณาเป็นผู้ทบทวนบทความ (external reviewers) สำหรับวารสารจักษุธรรมศาสตร์ปีที่ 7 ฉบับที่ 1 คือ พญ.โสพัส วุฒิพันธ์ เป็นอย่างสูงมา ณ ที่นี้

คณะบรรณาธิการวารสารจักษุธรรมศาสตร์

บริการวิชาการ

ศูนย์ตาธรรมศาสตร์

ศูนย์ตาธรรมศาสตร์ โรงพยาบาลธรรมศาสตร์เฉลิมพระเกียรติ เปิดให้บริการวิชาการในด้านต่างๆ เพื่อรับส่งต่อผู้ป่วยจากโรงพยาบาลอื่นที่มีความต้องการในการส่งต่อผู้ป่วยมารับบริการ ได้แก่

@ การตรวจสายตาประกอบแว่นครบวงจร ศูนย์ตาธรรมศาสตร์ยินดีรับตรวจวัดสายตาแก่ผู้ป่วยทั้งเด็กและผู้ใหญ่ โดยมีการให้บริการประกอบแว่นครบวงจรในโรงพยาบาลธรรมศาสตร์ฯ สามารถส่งต่อผู้ป่วยรับการวัดแว่น และตัดแว่นได้ทุกวันราชการเวลา 9.00-12.00 น. (ผู้ป่วยเด็กสามารถส่งมาตรวจ cycloplegic refraction ได้ในเวลา 8.00-10.00 น. ทุกวันพฤหัสบดีหรือ 16.00-18.00 น. คลินิกนอกเวลาทุกวันพฤหัสบดี)

@ บริการถ่ายภาพโรคตาทั้งตาส่วนหน้าและจอประสาทตา ในกรณีมีผู้ป่วยซึ่งมีรอยโรคชัดเจนที่ต้องการถ่ายภาพเก็บไว้เพื่อประโยชน์ในการดูแลรักษาหรือด้านวิชาการ สามารถส่งผู้ป่วยมารับการถ่ายภาพ digital ทั้งตาส่วนหน้า (anterior segment) ด้วย Digital slit lamp หรือภาพจอประสาทตา จาก Non-Mydriatic fundus camera แล้วศูนย์ตาฯจะส่งภาพให้ท่านทาง E-mail (โดยไม่คิดค่าใช้จ่ายเพิ่มจากการตรวจปกติ) โปรดระบุตำแหน่งที่ต้องการถ่ายภาพ ชื่อจักษุแพทย์ผู้ส่ง และ E-mail address ให้ผู้ป่วยนำมายื่นต่อจักษุแพทย์ของศูนย์ตาธรรมศาสตร์

@ บริการถ่ายภาพ fundus fluorescein angiography (FFA) ศูนย์ตาธรรมศาสตร์ยินดีให้บริการถ่ายภาพ FFA ด้วยระบบ digital สำหรับผู้ป่วยที่จักษุแพทย์สนใจ สามารถติดต่อขอภาพ FFA กลับไปได้ โดยสามารถส่งผู้ป่วยมารับการตรวจได้ทุกวันจันทร์ เวลา 10.00-12.00 น.หรือเพื่อความสะดวกและปลอดภัยของผู้ป่วย อาจส่งผู้ป่วยมาปรึกษากับจักษุแพทย์ด้านจอประสาทตาได้ทุกวันราชการเวลา 9.00-12.00 น.

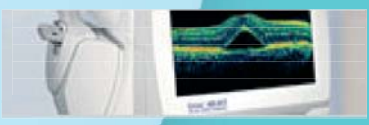

@ บริการถ่ายภาพจอประสาทตาและขั้วประสาทตา ด้วยเครื่อง Optical Coherence Tomography ศูนย์ตาธรรมศาสตร์ยินดีให้บริการถ่ายภาพและวิเคราะห์ผลจอประสาทตาและขั้วประสาทตาด้วยเครื่อง spectral domain technology, Cirrus HD-OCT ซึ่งเป็นเทคโนโลยีล่าสุดของการถ่าย Optical Coherence Tomography จักษุแพทย์สามารถติดต่อขอ file digital กลับไปได้ โดยสามารถส่งผู้ป่วยมารับการตรวจได้ทุกวันราชการ เวลา 10.00-12.00 น.

@ บริการถ่ายภาพวิเคราะห์กระจกตาด้วยเครื่อง confocal microscopy รุ่น Confo Scan 4 ; CS4 ซึ่งได้รับบริจาคจากมูลนิธิท่านท้าวมหาพรหม เครื่องมือนี้มีคุณสมบัติโดดเด่นที่ให้เราเห็นลักษณะทางกายภาพของกระจกตาได้โดยละเอียด แยกในแต่ละชั้นของกระจกตาโดยเฉพาะชั้น endothelium ซึ่งเป็นชั้นที่สำคัญที่สุดของกระจกตา รวมทั้งสามารถวัดความหนาของกระจกตา (pachymetry) ไปพร้อมกันได้ ผู้ป่วยที่ได้รับการตรวจด้วยเครื่องมือชนิดนี้จะรู้สึกสบายตา เนื่องจากใช้ระบบ non contact และสามารถ scan ภายในเวลาอันสั้น (ประมาณ 15 วินาทีต่อการตรวจ) ผลที่ได้สามารถทำการวินิจฉัยโรคทางกระจกตาได้รวดเร็วและแม่นยำ โดยสามารถส่งผู้ป่วยมารับการตรวจได้ทุกวันจันทร์ เวลา 13.00-14.30 น.

@ บริการรับส่งต่อผู้ป่วยโรคตาเด็ก ศูนย์ตาธรรมศาสตร์ยินดีรับส่งต่อดูแลผู้ป่วยโรคจักษุวิทยาในเด็กและตาเข โดยสามารถส่งผู้ป่วยมารับการตรวจได้ทุกวันพฤหัสบดี เวลา 9.00-12.00 น. สำหรับผู้ป่วยโรคกล้ามเนื้อตาและตาเข สามารถส่งผู้ป่วยมารับการตรวจได้ทุกวันพุธระหว่างเวลา 9.00-12.00 น.

@ บริการรับส่งต่อผู้ป่วยโรคต้อหิน ศูนย์ตาธรรมศาสตร์ยินดีรับส่งต่อดูแลผู้ป่วยโรคต้อหิน เพื่อรับการตรวจวินิจฉัย และรักษา หรือเพื่อตรวจลานสายตา โดยสามารถส่งผู้ป่วยมารับการตรวจได้ทุกวันพุธ เวลา 9.00-12.00 น.

@ บริการรับส่งต่อผู้ป่วยจอประสาทตา ศูนย์ตาธรรมศาสตร์ยินดีรับส่งต่อดูแลผู้ป่วยโรคจอประสาทตา เพื่อรับการตรวจวินิจฉัย และรักษา โดยสามารถส่งผู้ป่วยมารับการตรวจได้ทุกวันจันทร์ ถึงวันศุกร์ เวลา 9.00-11.00 น.

@ บริการตรวจ ocular ultrasound ในกรณีมีผู้ป่วยซึ่งต้องการตรวจความผิดปกติภายในลูกตา ด้วยเครื่อง B scan ultrasonography สามารถส่งผู้ป่วยมารับการตรวจด้วยเครื่อง ultrasound ที่ศูนย์ตาธรรมศาสตร์ได้ทุกวันอังคาร เวลา 11.00-12.00 น.

@ บริการรับส่งต่อผู้ป่วยโรคกระจกตา ศูนย์ตาธรรมศาสตร์ยินดีรับส่งต่อดูแลผู้ป่วยโรคกระจกตา เพื่อรับการตรวจวินิจฉัย รักษา หรือเพื่อตรวจลานสายตา โดยสามารถส่งผู้ป่วยมารับการตรวจได้ทุกวันจันทร์ ถึงวันศุกร์ เวลา 9.00-12.00 น.

@ บริการตรวจ corneal endothelial cells count ในกรณีมีผู้ป่วยซึ่งสงสัยความผิดปกติของ corneal endothelial cell สามารถส่งผู้ป่วยมารับการตรวจด้วยเครื่อง specular microscope ที่ศูนย์ตาธรรมศาสตร์ได้ทุกวันอังคาร เวลา 10.00-12.00 น.

@ นวัตกรรมใหม่กับเทคโนโลยีล่าสุด ศูนย์เลสิคธรรมศาสตร์ เร็ว ๆ นี้

ติดต่อสอบถาม หรือต้องการนัดหมายล่วงหน้าที่ โทร. 02-926-9936-8 หรือ

E-mail: vsakchai@hotmail.com

ดูรายชื่อจักษุแพทย์ปฏิบัติงานได้ที่ website ศูนย์ตาธรรมศาสตร์ **www.tec.in.th**

มุมบริการวิชาการ

E-CONSULTATION

WWW.TEC.IN.TH

ความรู้ทางวิชาการในการดูแลรักษาผู้ป่วยทางจักษุวิทยา มีความก้าวหน้ามากขึ้น จนบางครั้งจักษุแพทย์ทั่วไปอาจไม่มั่นใจในการให้การดูแลรักษาผู้ป่วย ภาควิชาจักษุวิทยา คณะแพทยศาสตร์ มหาวิทยาลัยธรรมศาสตร์ ได้เล็งเห็นความสำคัญของปัญหานี้ และในบทบาทของความเป็นโรงเรียนแพทย์ จึงเปิดให้บริการให้คำปรึกษาปัญหาทางวิชาการแก่จักษุแพทย์ทั่วไป แพทย์เวชปฏิบัติทั่วไป และแพทย์ประจำบ้าน เพื่อแลกเปลี่ยนข้อมูล ความรู้ที่เหมาะสมในการนำไปใช้ในการดูแลรักษาผู้ป่วย โดยผู้สนใจสามารถเข้าไปปรึกษาปัญหาได้ที่ website ของภาควิชาฯ www.tec.in.th ในคอลัมน์ E-Consultation โดย อาจารย์จักษุแพทย์ในแต่ละสาขาย่อยจะทยอยตอบคำถามที่ท่านสนใจต่อไป

รายชื่อวิทยากรผู้ให้คำปรึกษา

ปัญหาด้านจักษุวิทยาเด็ก	โดย รศ.นพ.ศักดิ์ชัย วงศกิตติรักษ์
ปัญหาด้านตาเข	โดย อ.พญ.สุนทรี ธิติวิเชียรเลิศ
ปัญหาด้านการแก้ไขสายตาด้วยแว่นและเลนส์สัมผัส	โดย ผศ.นพ.วิชัย ลีละวงศ์เทวัญ
ปัญหาด้านจอประสาทตา	โดย อ.นพ.ไพบูลย์ บวรวัฒนดิลก อ.นพ.กิตติชัย อัครพิพัฒน์กุล ผศ.นพ.ณวพล กาญจนารัณย์ อ.นพ.ณัฐพล วงษ์คำช้าง
ปัญหาด้านต้อหิน	โดย รศ.พญ.มัญชิมา มะกรวัฒนะ
ปัญหาด้านกระจกตาและผ่าตัดแก้ไขสายตา	โดย รศ.นพ.โกศล คำพิทักษ์ ผศ.พญ.วิมลวรรณ ตั้งปกาศิต อ.นพ.วรนาถ ทัตติยกุล
ปัญหาด้านจักษุตกแต่งและเสริมสร้าง	โดย อ.พญ.วราภรณ์ มิตรสันติสุข
ปัญหาด้านประสาทจักษุวิทยา	โดย รศ.พญ.มัญชิมา มะกรวัฒนะ
ปัญหาจักษุวิทยาทั่วไป	โดย ผศ.นพ.ศักดิ์ชัย วงศกิตติรักษ์

ศูนย์เลสิกธรรมศาสตร์ กับ นวัตกรรมใหม่ WaveLight EX 500 เทคโนโลยีใหม่ล่าสุด โดยให้ความแม่นยำ ปลอดภัยสูงและสามารถแก้ไขรักษาสายตาได้เร็วที่สุด เพื่อให้การรักษามีประสิทธิภาพสูงสุด

สารบัญ

บทบรรณาธิการ.....(2)

- A Case Report: Cornea verticillata in patient with chronic amiodarone use.....1
  ดวงมนตรี โรจน์ดำรงรัตนา
  ณวพล กาญจนารัณย์
  วิมลวรรณ ตั้งปกาศิต

- ศึกษาความชุกภาวะ ตาบอดสีแดงเขียวในกลุ่มประชากรเด็กวัยเรียน โรงเรียนวัดคุณหญิงส้มจีน จังหวัดปทุมธานี.....7
  หทัยชนก ศรีไพโรจน์
  ศักดิ์ชัย วงศกิตติรักษ์

- ประสิทธิผลของการผ่าตัด External Dacryocystorhinostomy ในการรักษาภาวะท่อน้ำตาอุดตัน ในโรงพยาบาลธรรมศาสตร์เฉลิมพระเกียรติ.....13
  ศรินทิพย์ พานชัยเจริญ
  วราภรณ์ มิตรสันติสุข

- Update on treatment for Dry age-Related Macular Degeneration.....21
  ศรินทิพย์ พานชัยเจริญ
  กิตติชัย อัครพิพัฒน์กุล

- Needling Revision for Filtering Blebs.....27
  ณฐมน ศรีสำราญ

ปริศนาคลินิก (Photo Quiz).....33

A Case Report: Cornea verticillata in patient with chronic amiodarone use

นายแพทย์ ดวงมนตรี โรจน์ดำรงรัตนา
ผู้ช่วยศาสตราจารย์ นายแพทย์ณวพล กาญจนารัณย์
ผู้ช่วยศาสตราจารย์ แพทย์หญิง วิมลวรรณ ตั้งปกาศิต
ภาควิชาจักษุวิทยา คณะแพทยศาสตร์ มหาวิทยาลัยธรรมศาสตร์

บทนำ

ยา amiodarone เป็นยาที่ใช้บ่อยที่สุดโดยอายุรแพทย์โรคหัวใจในการรักษาโรคหัวใจเต้นผิดจังหวะ[1] มีรายงานการเกิดรอยโรคที่มีลักษณะขดเป็นรูปวงกลม (verticillata or whorl-like pattern) ที่กระจกตาจากการใช้ยา amiodarone เป็นครั้งแรกเมื่อปี ค.ศ. 1967[2]

รายงานนี้เป็นรายงานผู้ป่วยหญิงอายุ 73 ปี มีประวัติหัวใจเต้นผิดจังหวะ ได้รับการรักษาด้วยยา amiodarone ต่อเนื่องเป็นระยะเวลา 5 ปี มารับการรักษาด้วยอาการตามัวมากขึ้นประมาณ 3 เดือน ตรวจร่างกายพบรอยโรค verticillate ขนาดค่อนข้างหน้าที่บริเวณด้านล่างของกระจกตาสองข้าง ได้ปรึกษาร่วมกับอายุรแพทย์โรคหัวใจแนะนำผู้ป่วยเปลี่ยนยาจาก amiodarone เป็น atenolol และติดตามผลการรักษาหลังหยุดยา 3 เดือน พบว่ารอยโรคจางลง การมองเห็นดีขึ้น

รายงานผู้ป่วย

ผู้ป่วยหญิงไทยคู่อายุ 73 ปี ภูมิลำเนาจังหวัดสุพรรณบุรี มีอาการตาสองข้างมัวลง และกระจกตาขุ่นประมาณ 3 เดือนก่อนมาโรงพยาบาล มีประวัติเป็นโรคหัวใจเต้นผิดจังหวะ รักษาโดยการใส่อุปกรณ์กระตุ้นหัวใจ (Pacemaker) และรับประทานยา amiodarone (200) วันละ 1 เม็ดมาประมาณ 5 ปี ไม่มีญาติหรือคนในครอบครัวเป็นโรคกระจกตาเสื่อม ไม่มีประวัติอุบัติเหตุทางตามาก่อน เคยได้รับการผ่าตัดรักษาโรคต้อกระจกและใส่เลนส์เทียมในตา 2 ข้าง ประมาณ 2 ปีก่อน หลังผ่าตัดต้อกระจกมองเห็นชัดดี

ตรวจร่างกายแรกรับ

	ตาขวา	ตาซ้าย
Visual acuity(VA)	20/70 PH 20/40	20/70 PH 20/40
IOP (mmHg)	16	14
Cornea	dense bilateral whorl pattern of cornea verticillata on the inferior cornea	dense bilateral whorl pattern of cornea verticillata on the inferior cornea
anterior chamber&iris	WNL	WNL
lens	IOL in place	IOL in place
fundus	extensive intermediate drusen with no geographic atrophy	extensive intermediate drusen with no geographic atrophy

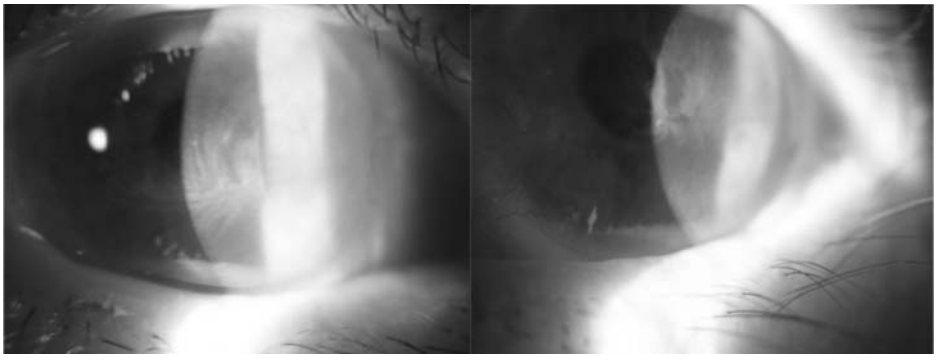

ภาพที่ 1 รูปกระจกตาข้างขวาและซ้าย (รูปภาพซ้ายและขวา ตามลำดับ)

ภาพที่ 2 รูปกระจกตาขวาแสดงรอยโรคในชั้น basal epithelium

ผู้ป่วยรายนี้ได้รับการวินิจฉัย cornea verticillata จากยา amiodarone ได้ให้การรักษาร่วมกับอายุรแพทย์โรคหัวใจโดยการหยุดยา amiodarone และเปลี่ยนเป็นยา atenolol แทน และนัดติดตามอาการสามเดือนหลังการรักษาพบว่ารอยโรคที่กระจกตาจางลงและการมองเห็นดีขึ้นดังภาพที่ 3

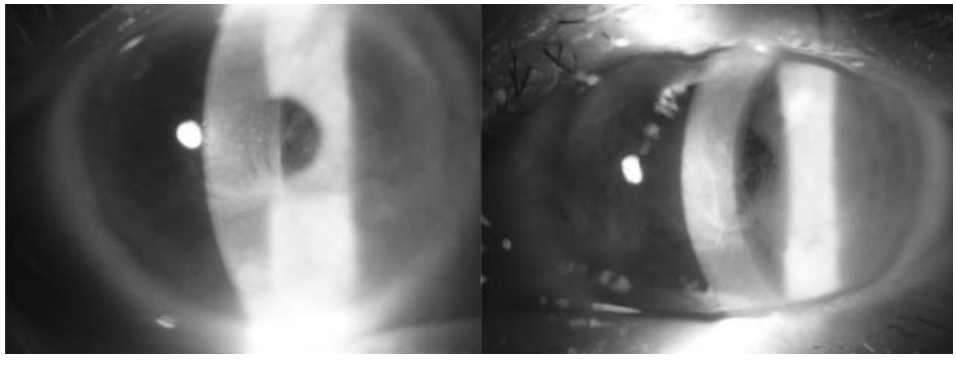

ภาพที่ 3 รูปกระจกตาข้างขวาและซ้ายหลังหยุดยา 3 เดือน (ซ้ายและขวา ตามลำดับ)

วิจารณ์

รอยโรค Verticillata ที่กระจกตาเกิดได้จากหลายสาเหตุเช่น การรับประทานยา หรือโรคบางชนิด เช่น Fabry disease ในผู้ป่วยรายนี้มีประวัติรับประทาน amiodarone มาเป็นระยะเวลา 5 ปี โดยไม่มียาอื่น ไม่มีลักษณะที่เข้าได้กับโรค Fabry disease เช่น ผื่นตามร่างกาย (angiokeratoma)หรือมีอาการปวดผิดปกติ (acroparesthesia) ไม่มีประวัติครอบครัวเป็น Fabry disease ดังนั้นผู้ป่วยรายนี้จึงได้รับการวินิจฉัยเป็น cornea verticillata จาก amiodarone deposit

ผู้ป่วยส่วนใหญ่ที่ได้รับยา amiodarone มักจะไม่มีปัญหาเกี่ยวกับการมองเห็น[3] โดยผู้ป่วยที่มีปัญหาการมองเห็นส่วนใหญ่เกิดจากอาการมองเห็นแสงรอบดวงไฟ (halo) ซึ่งพบอุบัติการณ์ประมาณร้อยละ 1.9 – 40[2,4,5] นอกจากรอยโรคที่กระจกตาแล้วยังพบได้ที่เลนส์ตา[6,7] ผลของยา amiodarone ต่อความผิดปกติของประสาทตา (optic neuropathy) ยังไม่ทราบแน่ชัด[8]

ผู้ป่วยทั้งหมดที่รับประทานยา amiodarone จะเกิดการสะสมที่กระจกตาประมาณร้อยละ 70 – 100[2,3,5,7,9] โดยมักจะเกิดประมาณ 1 เดือนหลังเริ่มรับประทาน แต่มีรายงานการเกิดแตกต่างกันตั้งแต่ 6 วันจนถึง 30 เดือน โดยลักษณะรอยโรคที่ตรวจพบกระจกตาแบ่งได้เป็น 3 ระยะ คือ ระยะแรกเริ่มมีการสะสมเป็นรอยจุดขุ่นขนาดเล็กเรียงตัวในแนวนอนที่บริเวณด้านล่างของกระจกตา ระยะที่สองรอยโรคเดิมจะรวมตัวเป็นเส้นและระยะที่สามเกิดลักษณะรอยโรคขดเป็นรูปวงกลมและมีรอยโรคเป็นเส้นกระจายรอบขดวงกลม[9] โดยรอยโรคจะสะสมอยู่ที่บริเวณชั้นเยื่อบุผิวด้านล่างของกระจกตา (basal epithelium)[10] โดยรอยโรคนี้เกิดจากการจับตัวกันของยาamiodarone กับ สารฟอสโฟลิปิดในเซลล์ (cellular phospholipid) ซึ่งทำให้ไม่สามารถย่อยสลายได้โดยเอนไซม์ liposomal phospholipase ในทางคลินิกพบว่ารอยโรคนี้ย้อมไม่ติดสีและไม่ทำให้เกิดเส้นเลือดงอกใหม่ และพบว่าเมื่อหยุดยาแล้วรอยโรคจะหายไปในเวลาภายใน 3 ถึง 20 เดือน[2,7]

แม้ว่าโดยส่วนใหญ่แล้วผู้ป่วยที่เกิด verticillata มักจะไม่มีผลต่อการมองเห็น แต่ในผู้ป่วยรายนี้พบว่า verticillata ที่กระจกตา มีขนาดค่อนข้างหนาใหญ่ร่วมกับผู้ป่วยมีการมองเห็นที่ลดลง การตรวจร่างกายอย่างอื่นอยู่ในเกณฑ์ปกติ ยกเว้นมีถุงหุ้มเลนส์ขุ่นเล็กน้อยและพบ drusen ที่จอตาสองข้าง โดยผลการตรวจไม่พบ optic neuropathy การมองเห็นที่ลดลงจึงอาจเกิดจาก verticillata ได้ จึงปรึกษาร่วมกับอายุรแพทย์โรคหัวใจในการตัดสินใจหยุดยา amiodarone และให้ยา atenolol แทน และติดตามอาการหลังหยุดยาสามเดือน พบว่าลักษณะของรอยโรคดูจางลง การมองเห็นดีขึ้น

สรุป

ปัจจุบันมีการพัฒนายาจำนวนมาก ไม่ว่าจะเป็นยาที่ใช้เฉพาะที่ หรือยาที่ใช้ภายใน เช่น ยาฉีดหรือรับประทาน ซึ่งมีประโยชน์อย่างมากในการรักษาโรคต่างๆ ในส่วนของจักษุแพทย์นั้นการทราบถึงผลข้างเคียงและพิษของยาเป็นสิ่งที่จำเป็นมากในมาตรฐานการดูแลรักษาผู้ป่วย ในผู้ป่วยรายนี้พบ verticillata ที่เกิดจากยา amiodarone จักษุแพทย์จึงควรทราบถึงผลข้างเคียงของยา ให้การวินิจฉัยและรักษาอย่างเหมาะสม

เอกสารอ้างอิง

1. Al-Khatib SM, LaPointe NMA, Curtis LH, et al. Outpatient prescribing of antiarrhythmic drugs from 1995 to 2000. Am J Cardiol. 2003;91:91–94.
2. Ingram DV, Jaggarao NSV, Chamberlain DA. Ocular changes resulting from therapy with amiodarone. Br J Ophthalmol. 1982;66:676–679.
3. Orlando RG, Dangel ME, Schaal SF. Clinical experience and grading of amiodarone keratopathy. Ophthalmology. 1984;91:1184–1187.
4. Duff GR, Fraser AG. Impairment of colour vision associated with amiodarone keratopathy. Acta Ophthalmol. 1987;65:48–52.

5. Nielsen CE, Andreasen F, Bjerregaard P. Amiodarone induced cornea verticillata. Acta Ophthalmol. 1983;61:474–480.
6. Flach AJ, Dolan BJ, Sudduth B, et al. Amiodarone-induced lens opacities. Arch Ophthalmol. 1983;101:1554–1556.
7. Dolan BJ, Flach AJ, Peterson JS. Amiodarone keratopathy and lens opacities. J Am Optom Assoc. 1985;54:468–470.
8. Macaluso DC, Shults WT, Fraunfelder FT. Features of amiodaroneinduced optic neuropathy. Am J Ophthalmol. 1999;127:610–612.
9. Kaplan LJ, Cappaert WE. Amiodarone keratopathy. Correlation to dosage and duration. Arch Ophthalmol. 1982;100:601–602.
10. D'Amico DJ, Kenyon KR, Ruskin JN. Amiodarone keratopathy. Drug induced lipid storage disease. Arch Ophthalmol. 1981;99:257–261.
11. Hirst LW, Sanborn G, Green WR, et al. Amodiaquine ocular changes. Arch Ophthalmol. 1982;100: 1300–1304.

A Case Report: Cornea verticillata in patient with chronic amiodarone use

นายแพทย์ ดวงมนตรี โรจน์ดำรงรัตนา
ผู้ช่วยศาสตราจารย์ นายแพทย์ณวพล กาญจนารัณย์
ผู้ช่วยศาสตราจารย์ แพทย์หญิง วิมลวรรณ ตั้งปกาศิต
ภาควิชาจักษุวิทยา คณะแพทยศาสตร์ มหาวิทยาลัยธรรมศาสตร์

บทคัดย่อ

ยา amiodarone สามารถสะสมที่บริเวณชั้นเยื่อบุผิวกระจกตาทำให้เกิดรอยโรคที่มีลักษณะขดเป็นรูปวงกลม (verticillata or whorl-like pattern) โดยส่วนใหญ่รอยโรคนี้จะไม่ค่อยมีผลต่อการมองเห็น ยาที่ทำให้เกิดโรคเหล่านี้ ได้แก่ aminoquinolones, clofazimine, indomethacin, naproxen, perhexiline, suramin, tamoxifen, thioxanthines, tilorone และ amiodarone นอกจากนี้ยังพบได้ในโรค Fabry disease ด้วย

รายงานผู้ป่วยหญิงอายุ 73 ปี มีประวัติหัวใจเต้นผิดจังหวะ ได้รับการรักษาด้วยยา amiodarone ต่อเนื่องเป็นระยะเวลา 5 ปี มาตรวจตาด้วยอาการตามัวมากขึ้นมาประมาณ 3 เดือน ตรวจร่างกายพบรอยโรค verticillata ที่บริเวณด้านล่างของกระจกตาทั้งสองข้าง ได้ปรึกษาร่วมกับอายุรแพทย์โรคหัวใจแนะนำผู้ป่วยเปลี่ยนยาจาก amiodarone เป็น atenolol เมื่อติดตามผลการรักษาหลังหยุดยา 3 เดือน พบว่ารอยโรคจางลง และการมองเห็นของผู้ป่วยดีขึ้น

คำสำคัญ: amiodarone, cornea verticillata

A Case Report : Cornea verticillata in patient with chronic amiodarone use

Duangmontree Rojdamrongratana, M.D.

Navapol Kanchanarany, M.D.

Wimolwan Tangpagasit, M.D.

Department of ophthalmology, Faculty of medicine, Thammasat University

Abstract

Amiodarone deposited in the corneal epithelium may produce a verticillate or whorl-like pattern and seldom affect vision. This pattern may be produced by amiodarone, clofazimine, indometacin, naproxen, perhexiline, suramin, tamoxifen, thioxanthines, tilorone ,aminoquinolones and Fabry disease

We report the case of a 73-year-old Thai woman with a known history of atrial fibrillation. The patient who had been on Amiodarone therapy for five years came with painless blurring of vision for three months. The examination showed dense bilateral whorl pattern of corneal verticillata on the inferior cornea. We consulted with cardiologist and suggested the patient to discontinue amiodarone and changed to atenolol. The lesion of the cornea verticillata slightly faded away in 3 months and vision had improved.

Key words: amiodarone, cornea verticillata

ศึกษาความชุกภาวะ ตาบอดสีแดงเขียวในกลุ่มประชากรเด็กวัยเรียน โรงเรียนวัดคุณหญิงส้มจีน จังหวัดปทุมธานี

พญ.หทัยชนก ศรีไพโรจน์
รศ.นพ.ศักดิ์ชัย วงศกิตติรักษ์
ภาควิชาจักษุวิทยา คณะแพทยศาสตร์มหาวิทยาลัยธรรมศาสตร์

บทคัดย่อ

วัตถุประสงค์: เพื่อศึกษาความชุกของภาวะตาบอดสีแดงเขียวในกลุ่มประชากรเด็กวัยเรียน โรงเรียนวัดคุณหญิงส้มจีน จังหวัดปทุมธานี และสามารถนำข้อมูลที่ได้ไปใช้ในการอ้างอิงทางสถิติได้

รูปแบบการศึกษา: prospective descriptive study

วิธีการศึกษา: เก็บข้อมูลตาบอดสีชนิดแดงเขียวจากกลุ่มประชากรเด็กวัยเรียน โดยการใช้ ishihara pseudoisochromatic plate ชนิด 24 แผ่น (ใน 24 แผ่นมีแผ่นที่เป็นตัวเลขทั้งหมด 17 แผ่น) ประเมินผลจากการอ่านตัวเลขผิด จาก 4 ใน 17 แผ่น นอกจากนี้มีการเก็บข้อมูลตาบอดสีโดยใช้ ishihara pseudoisochomatic colour test ใน application ของ ipad 2 และ Creamer colour chart ด้วย

ผลการศึกษา: ศึกษากลุ่มประชากรเด็กวัยเรียนทั้งหมด 192 คน (เพศชาย 91 คน และเพศหญิง 101 คน) มีอายุระหว่าง 8 ปี ถึงอายุ 13 ปี พบว่าเพศชายมีภาวะตาบอดสีแดงเขียว 7 คน (7.7%) และไม่พบภาวะตาบอดสีแดงเขียวในเพศหญิง และการเก็บข้อมูลโดยใช้ ishihara pseudoisochomatic colour test ใน application ของ ipad 2 พบผู้ป่วยตาบอดสี 18 คน และ Creamer colour chart พบผู้ป่วยตาบอดสี 3 คน (เทียบกับผู้ป่วยตาบอดสีที่ได้จาก ishihara pseudoisochromatic plate 7 คน)

สรุป: พบภาวะตาบอดสีแดงเขียวในเพศชาย 7.7% และไม่พบภาวะตาบอดสีแดงเขียวในเพศหญิง ซึ่งเป็นสถิติที่เทียบเคียงกันได้กับประเทศอื่น และไม่สามารถนำ colour test application จาก ipad2 และ Creamer chart มาใช้ทดแทน ishihara pseudoisochromatic plate ในการตรวจคัดกรองผู้ป่วยตาบอดสีแดงเขียวได้

คำสำคัญ: ตาบอดสีแดงเขียว, ตาบอดสี, ตาบอดสีในวัยเรียน

บทนำ

ในการมองเห็นสีต่างๆ ตามปกตินั้นเกิดจากการผสมสีของสีต้นกำเนิดของเซลล์รับแสงในจอประสาทตาสามสีคือ แดง เขียว และน้ำเงิน หากมีการขาดหายไปของสีใดสีหนึ่งหรือมีครบสามสีแต่มีความบกพร่องของสีใดสีหนึ่งไป จะทำให้เกิดการมองเห็นสีผิดปกติหรือที่เรียกว่าภาวะตาบอดสีได้

ภาวะตาบอดสีมีหลายชนิดขึ้นอยู่กับว่าสีที่ขาดหรือบกพร่องเป็นสีใด ทำให้ผู้ป่วยมีความสามารถในการแยกแยะสีผิดปกติไป โรคตาบอดสีนี้เป็นความผิดปกติที่มีการถ่ายทอดทางพันธุกรรมจากยีนด้อยบนโครโมโซมเพศ (X-linked recessive) ทำให้พบภาวะนี้เป็นพาหะในประชากรเพศหญิง และเป็นโรคในประชากรเพศชาย โดยพบว่า ภาวะตาบอดสีแดงเขียว (red-green colour deficiency) นี้พบได้บ่อยที่สุดเมื่อเทียบกับตาบอดสีชนิดอื่น โดยจากการศึกษาในต่างประเทศพบว่าในเพศชายมีร้อยละ 5-8 และในเพศหญิง ร้อยละ 0.5 และพบได้ในหลายประเทศเป็นอัตราส่วนแตกต่างกัน[1,2,3,4,5]

การเก็บข้อมูลตาบอดสีแดงเขียวในครั้งนี้ทำให้ทราบข้อมูลของคนไทยว่ามีความชุกของภาวะตาบอดสีเป็นเท่าใด

การตรวจตาบอดสีนั้นมีหลายวิธี แต่วิธีที่นิยมใช้ในการตรวจคัดกรองภาวะตาบอดสีแดงเขียวคือ ishihara pseudoisochromatic plate ซึ่งจะนำมาใช้ในการเก็บข้อมูลในครั้งนี้ นอกจากนี้ยังมีการนำ Creamer colour chart (เป็นแผ่นคัดกรองตาบอดสีอย่างง่าย และรวดเร็ว) มาใช้ในการเก็บข้อมูลครั้งนี้ด้วย เพื่อประเมินว่า สามารถนำมาใช้คัดกรองแทน ishihara pseudoisochromatic plate ได้หรือไม่

ด้วยในยุคปัจจุบันมีการใช้เทคโนโลยีต่างๆ มากขึ้น การวิจัยครั้งนี้ได้นำ colour test application program จาก ipad2 ไปใช้ในการเก็บข้อมูลเปรียบเทียบความน่าเชื่อถือกับ ishihara pseudoisochromatic plate อีกด้วย

วิธีการศึกษา

เก็บข้อมูลตาบอดสีชนิดแดงเขียวจากกลุ่มประชากรเด็กวัยเรียน ที่โรงเรียนวัดคุณหญิงส้มจีน จังหวัดปทุมธานี โดยการใช้ ishihara pseudoisochromatic plate ชนิด 24 แผ่น (ใน 24 แผ่นมีแผ่นที่เป็นตัวเลขทั้งหมด 17 แผ่น) ประเมินผลจากการอ่านตัวเลขผิด จาก 4 ใน 17 แผ่น นอกจากนี้ยังมีการเก็บข้อมูลโดยในกลุ่มประชากรเด็กนักเรียนอ่าน ishihara pseudoisochomatic ที่เป็น colour test ใน application ของ ipad 2 และ ให้กลุ่มประชากรเด็กนักเรียนอ่าน Creamer colour chart (ภาพที่ 1) เพื่อเปรียบเทียบผลว่ามีความน่าเชื่อถือสามารถนำมาใช้คัดกรองทดแทนกันได้หรือไม่ โดยมีเกณฑ์การนำกลุ่มประชากรเข้าร่วมการศึกษาดังนี้คือ

เกณฑ์การรับเข้าร่วมการศึกษา (Inclusion criteria)

นักเรียนชั้นประถมศึกษาปีที่ 3 ถึงปีที่ 6 ที่สามารถอ่านตัวเลขได้

เกณฑ์การไม่รับเข้าร่วมการศึกษา (Exclusion criteria)

ผู้ไม่ยินยอม หรือไม่ร่วมมือในการตรวจ และเด็กนักเรียนที่อ่านหนังสือและตัวเลขไม่ออก

ผลการศึกษา

จากการเก็บข้อมูลตาบอดสีชนิดแดงเขียวในโรงเรียนวัดคุณหญิงส้มจีน จังหวัดปทุมธานี ทั้งหมด 192 คน แบ่งเป็นเพศชาย 91 คน และเพศหญิง 101 คน โดยผู้ป่วยมีอายุ ตั้งแต่ 8 ปี ถึง 13 ปี ข้อมูลแจกแจงดังตาราง

อายุ (ปี)	ชาย	หญิง	ตาบอดสี
8	1	3	-
9	15	22	-
10	32	32	2
11	19	29	4
12	13	22	1
13	1	3	-

ตารางที่ 1 แสดงข้อมูลทั่วไปของกลุ่มประชากรเด็กวัยเรียน

โดยคิดเป็นอัตราส่วนในเพศชาย พบว่ามีภาวะตาบอดสีแดงเขียวร้อยละ 7.7 และไม่พบภาวะตาบอดสีแดงเขียวในเพศหญิงจากการศึกษานี้

นอกจากนี้ยังมีผลการเก็บข้อมูลตาบอดสีจาก ishihara pseudoisochomatic ที่เป็น colour test ใน application ของ ipad 2 และ Creamer colour chart ได้ผลดังนี้

ระดับชั้น	*ชาย*	ตาบอดสี			*หญิง*	*ตาบอดสี*			*รวม*	*False test Ipad*
		Ipad2	Ishihara	Creamer		Ipad2	Ishihara	Creamer		
ประถม 3	28	2	0	1	30	0	0	0	58	2
ประถม4	26	4	3	1	29	0	0	0	55	1
ประถม 5	17	2	1	1	22	0	0	0	39	1
ประถม6	20	10	3	0	20	0	0	0	40	7
รวม	91	18	7	3	101	0	0	0	192	11

ตารางที่ 2 แสดงผลข้อมูลตาบอดสีจาก Ipad2, Ishihara และ Creamer colour chart

จากการเก็บข้อมูลพบว่า การใช้ ishihara pseudoisochomatic ที่เป็น colour test ใน application ของ ipad2 พบความผิดปกติ 18 คน นั้นมีความคลาดเคลื่อนของข้อมูลเมื่อเทียบกับ ishihara pseudoisochromatic plate ที่พบว่ามีความผิดปกติจริง เพียง 7 คนซึ่งผู้ทำวิจัยคิดว่าเกิดจาก ลักษณะหน้าจอของ ipad ที่มีการสะท้อนแสงมากเกินไป ทำให้มองเห็นตัวเลขได้ไม่ชัดเจนเท่าแบบกระดาษ

ผลจาก Creamer chart พบความผิดปกติเพียง 3 คน เมื่อเทียบกับผล ishihara pseudoischromatic plate ที่ผิดปกติทั้งหมด 7 คน ทางผู้วิจัยคิดว่ายังไม่สามารถนำ Creamer chart ที่มีแผ่นทดสอบเพียงแผ่นเดียวนี้มาใช้ในการตรวจคัดกรองภาวะตาบอดสีแดงเขียว แทน ishihara pseudoisochomatic plate ได้

บทวิจารณ์

พบภาวะตาบอดสีแดงเขียวที่โรงเรียนวัดคุณหญิงส้มจีน จังหวัดปทุมธานี ในเพศชาย 7.7% ซึ่งเป็นความชุกที่เทียบเคียงได้กับสถิติที่พบจากการศึกษาอื่นๆ ในต่างประเทศคือประมาณ 5-8% และไม่พบภาวะตาบอดสีแดงเขียวในกลุ่มเด็กวัยเรียนเพศหญิง

การที่ไม่พบภาวะตาบอดสีในกลุ่มประชากรเพศหญิงในกลุ่มทดลองนี้อาจเนื่องจากภาวะตาบอดสีแดงเขียวนี้เป็น การถ่ายทอดทางพันธุกรรมแบบยีนด้อยโครโมโซมเพศ (X-linked recessive)โดยทางสถิติที่มีการศึกษา จะพบภาวะตาบอดสีแดงเขียวนี้ในเพศชาย 5-8% และในเพศหญิง 0.5% ทำให้พบภาวะตาบอดสีแดงเขียวในกลุ่มประชากรเพศหญิงน้อยมาก จากการศึกษาศึกษาอัตราการเกิด colour blindness ในกลุ่มเด็กวัยเรียนใน Pokhara city, western Nepal. Participant's (n=964, 474 boys, 490 girls, age group 10 to 19 years) โดยใช้อุปกรณ์ในการตรวจ Ishihara chart (38 plates). ผลการศึกษา พบว่า เด็กผู้ชาย จำนวนทั้งหมด 474 คน มี color blind with the prevalence of 3.8%. ไม่พบว่าผู้หญิงมีภาวะ colour blindness จากการศึกษานี้[3,5] หรือจากการศึกษาของใน Kathmandu Valley เป็นการศึกษาโดยนำเด็กนักเรียนจากหลายโรงเรียนมาทดสอบ โดยเด็กที่นำมาทุกคนจะถูกทดสอบด้วย Ishihara Isochromatic color plate พบว่าจาก นักเรียนทั้งหมด 2001 คน ไม่พบความผิดปกติในผู้หญิง เช่นกัน

จากการเก็บข้อมูลตาบอดสีจาก ipad2 พบว่าไม่สามารถนำมาใช้ในการคัดกรองแทน ishihara pseudoisochromatic plate ของจริงได้ (จากการทดลองที่พบความผิดปกติจาก ipad2 18 คน แต่พบว่ามีความผิดปกติจริง จาก ishihara isopsuedochromatic plate เพียง 7 คน) ผู้วิจัยคิดว่าแม้สีของภาพที่ได้จะชัดเจน

แต่ผลจากแสงสะท้อนที่หน้าจอของ ipad2 ทำให้มองเห็นภาพตัวเลขไม่ชัดเจนเท่าของจริง นอกจากนี้ Creamer chart ก็ยังมีความสามารถในการคัดกรองต่ำกว่า ishihara pseudoisochromatic plate (พบความผิดปกติเพียง 3 คนจาก Creamer chart จากที่ผิดปกติใน ishihara pseudoisochromatic plate ทั้งหมด 7 คน) เนื่องจากเป็นการวัดเพียงภาพเดียวอาจมีความคลาดเคลื่อนสูงเมื่อเทียบกับ ishihara pseudoisochromatic ที่มีถึง 24 plate

เอกสารอ้างอิง

1. Abah ER, Oladigbolu KK, Samaila E, Gani-Ikilama A. Ocular disorders in children in Zaria children's school. Nigerian journal of clinical practice. 2011;14(4):473-6. Epub 2012/01/18.
2. Alabdelmoneam M. Prevalence of congenital color vision defects in Saudi females of Arab origin. Optometry (St Louis, Mo). 2011;82(9):543-8. Epub 2011/06/18.
3. Shrestha RK, Joshi MR, Shakya S, Ghising R. Color vision defects in school going children. JNMA; journal of the Nepal Medical Association. 2010;50(180):264-6. Epub 2011/11/05.
4. Sherpa D, Panta CR, Joshi N. Ocular morbidity among primary school children of Dhulikhel, Nepal. Nepalese journal of ophthalmology : a biannual peer-reviewed academic journal of the Nepal Ophthalmic Society : NEPJOPH. 2011;3(6):172-6. Epub 2011/08/31.
5. Niroula DR, Saha CG. The incidence of color blindness among some school children of Pokhara, Western Nepal. Nepal Medical College journal : NMCJ. 2010;12(1):48-50. Epub 2010/08/04.



ภาพที่ 1 แสดง Creamer color chart

Prevalence of red-green colour vision defect in

Prevalence of red-green colour vision defect in student of Wat-Khunying Somgene, Pathumthani

Hataichanok Sripairoj, MD.
Sakchai Vongkittirux, MD.
Department of Ophthalmology, Facalty of Medcine, Thammasat University

Abstract

Objective

To evaluate the prevalence of red-green colour vision defect in studentsof Wat-Khunying Somgene, Pathumthani, Thailand in 2012.

Design

Prospective cross-sectional descriptive study.

Methods

Students in grade 3-6 of Wat-Khunying Somgene - School, Pathumthani, Thailand were included in the study. All children were subjected to color vision evaluation by Ishihara pseudoisochromatic plates (24 plates) , colour test application of ipad2 and Creamer chart.

Result

A total of 192 students were examined (91 males and 101 females) aged 8 to 13 years. Seven (7.7%) of the male population had red-green colour vision defect tested by ishihara pseudoisochromatic plate while none of the female was found with the defect. Of the male population, 18 and 3 had red-green colour vision defect tested by colour test application of ipad2 and Creamer chart, respectively

Conclusions

The prevalence of red-green color vision defect in students of Wat Khunying Somgene, Pathumthani,Thailand was 7.7% of male population and zero in female population. It is comparable with the prevalence studied from different countries. Comparing to ishihara pseudoisochromatic plate, colour test application of ipad2 and Creamer chart provided false positive error and false negative error, respectively.

Key words: red-green colour deficiency, colour blindness, school age colour blindness.

ประสิทธิผลของการผ่าตัด External Dacryocystorhinostomy ในการรักษาภาวะท่อน้ำตาอุดตัน ในโรงพยาบาลธรรมศาสตร์เฉลิมพระเกียรติ

พญ.ศรินทิพย์ พานชัยเจริญ
อ.พญ.วราภรณ์ มิตรสันติสุข
ภาควิชาจักษุวิทยา คณะแพทยศาสตร์มหาวิทยาลัยธรรมศาสตร์

บทคัดย่อ:

วัตถุประสงค์ : เพื่อศึกษาประสิทธิผลของการรักษาภาวะท่อน้ำตาอุดตัน Nasolacrimal drainage obstructions (NLDO) ด้วยวิธีการผ่าตัด External dacryocystorhinostomy ที่โรงพยาบาลธรรมศาสตร์เฉลิมพระเกียรติ ระหว่างปี พ.ศ. 2548-2552

รูปแบบการศึกษา : Retrospective descriptive study

วิธีการศึกษา : โดยการทบทวนการบันทึกในเวชระเบียนผู้ป่วยของผู้ป่วยทุกคนที่ได้รับการผ่าตัด External dacryocystorhinostomy ที่โรงพยาบาลธรรมศาสตร์เฉลิมพระเกียรติ ในปี พ.ศ. 2548 ถึง 2552 ประเมินความสำเร็จของการผ่าตัดจากความสามารถในการล้างท่อน้ำตาหลังการผ่าตัดมากกว่า 50% ติดต่อกันเป็นเวลา 6 เดือน

ผลการศึกษา : ศึกษาในผู้ป่วยจำนวน 19 ตา โดยศึกษาหลังการผ่าตัด 1 ปี พบว่ามีความสำเร็จของการผ่าตัดคิดเป็นร้อยละ 78.95 (15 ใน 19 ตา) หนึ่งในจำนวนนี้พบว่าผลการล้างท่อน้ำตามีการอุดตันบางส่วนแต่น้ำยังผ่านได้มากกว่าร้อยละ 50

สรุป : การผ่าตัดรักษาภาวะท่อน้ำตาอุดตันด้วยวิธี External dacryocystorhinostomy ในโรงพยาบาลธรรมศาสตร์เฉลิมพระเกียรติมีผลสำเร็จเป็นที่น่าพอใจ

คำสำคัญ: ท่อน้ำตาอุดตัน, การผ่าตัดรักษาภาวะท่อน้ำตาอุดตันด้วยวิธี External dacryocystorhinostomy

บทนำ

ภาวะท่อน้ำตาอุดตัน Nasolacrimal drainage obstructions (NLDO) เป็นปัญหาที่พบได้บ่อย ผู้ป่วยกลุ่มนี้จะมีน้ำตาไหลเอ่อตลอดเวลา ขี้ตามาก บางครั้งเกิดการอักเสบของถุงน้ำตาที่หัวตา มีอาการปวดบวมแดงร้อนที่บริเวณหัวตาและมีหนองไหลออกมาจากรูน้ำตาได้ พบได้ในผู้ใหญ่วัยกลางคน ผู้หญิงพบมากกว่าผู้ชาย โดยเป็นข้างเดียวหรือสองข้างก็ได้ การรักษาด้วยการใส่ Stent หรือ Intubation ผลการรักษาไม่ค่อยดีนัก การผ่าตัดรักษาภาวะท่อน้ำตาอุดตัน (Dacryocystorhinostomy) เป็นการสร้างทางเชื่อมระหว่างถุงน้ำตาและโพรงจมูกใหม่เพื่อระบายน้ำตา ข้อบ่งชี้คือ ผู้ป่วยที่มีการอักเสบของถุงน้ำตาที่หัวตาซ้ำๆ (Recurrent dacryocystitis), มีการหลั่งสารคล้ายเมือกออกจากรูน้ำตาอย่างเรื้อรัง (Chronic mucoid reflux), มีอาการปวดบริเวณหัวตาที่เกิดจากการขยายตัวของถุงน้ำตา (Painful distension of lacrimal sac) และผู้ที่มีน้ำตาเอ่อล้นรบกวนชีวิตประจำวัน ซึ่งวิธีการรักษาโดย External dacryocystorhinostomy เป็นการผ่าตัดที่มีผลสำเร็จของการรักษาดี 66 - 90%[2,3,4] และเป็นที่ยอมรับ โดยการผ่าตัดในโรงพยาบาลธรรมศาสตร์เป็นการผ่าตัดตามวิธีมาตรฐาน ความล้มเหลวของการผ่าตัดขึ้นกับหลายปัจจัย[8] คือตำแหน่งและขนาด Osteotomy, เกิดผังผืดในท่อทางเดินน้ำตา (persistent mucocele) ซึ่งอาจเกิดตามหลังการติดเชื้อหรือจาก

ไหมที่เย็บ (non-absorbable suture material) เป็นต้น ในปัจจุบันจึงมีการพัฒนาวิธีการผ่าตัดมากขึ้น เช่นการทำ osteotomy กว้างมากขึ้น[1], การวาง Mitomycin C (MMC) บริเวณ osteotomy[2] , การใส่ท่อ silicone intubation[8] รวมถึงการผ่าตัดผ่านกล้อง (endoscopic dacryocystorhinostomy)[4,5,6]

การศึกษานี้เป็นการศึกษาถึงประสิทธิผลของการรักษาภาวะท่อน้ำตาอุดตัน Nasolacrimal drainage obstructions (NLDO) ด้วยวิธีการผ่าตัด External dacryocystorhinostomy ตามวิธีมาตรฐาน เพื่อนำมาปรับปรุงการดูแลผู้ป่วยกลุ่มนี้ในโรงพยาบาลธรรมศาสตร์เฉลิมพระเกียรติ

วิธีการศึกษา

การศึกษานี้เป็นการเก็บข้อมูลย้อนหลัง จากการทบทวนการบันทึกในเวชระเบียน ผู้ป่วยขอผู้ป่วยทุกคนที่ได้รับการผ่าตัด External Dacryocystorhinostomy ที่โรงพยาบาลธรรมศาสตร์เฉลิมพระเกียรติ ในปี พ.ศ. 2548 ถึง 2552 โดยมีเกณฑ์การนำผู้ป่วยเข้าร่วมศึกษาดังนี้

การเกณฑ์การรับเข้าร่วมการศึกษา (Inclusion criteria)

- ผู้ป่วยอายุ 18 ปี ขึ้นไป
- วินิจฉัยว่าเป็น acquired nasolacrimal drainage obstructions (NLDO)
- ได้รับการผ่าตัด External dacryocystorhinostomy (External DCR) ที่โรงพยาบาลธรรมศาสตร์เฉลิมพระเกียรติตั้งแต่ปี พ.ศ. 2548 ถึง 2552

เกณฑ์การไม่รับเข้าร่วมการศึกษา (Exclusion criteria)

- ผู้ป่วยที่มาตรวจต่อเนื่องหลังผ่าตัด External dacryocystorhinostomy (External DCR) น้อยกว่า 1ปี
- เคยผ่าตัด dacryocystorhinostomy มาก่อนมากกว่า 1 ครั้ง
- มี punctal stenosis หรือ canalicular stenosis ร่วมด้วย
- มีประวัติฉายแสงบริเวณใบหน้า
- สาเหตุการอุดตันของท่อน้ำตาจากเนื้องอก (Neoplasm)
- สาเหตุการอุดตันของท่อน้ำตาจากอุบัติเหตุที่หน้า

ผู้ป่วยเข้าตามเกณฑ์คัดเข้าของการศึกษาจะได้รับการบันทึกข้อมูลทั่วไปเกี่ยวกับ อายุ เพศ อาการที่นำมา ระยะเวลาที่เกิดอาการ จำนวนตาที่เป็น ภาวะแทรกซ้อนจากการผ่าตัด ผลการล้างท่อน้ำตาในเดือนแรกและทุก 3 เดือน

ประเมินความสำเร็จของการผ่าตัดจากความสามารถในการล้างท่อน้ำตา หลังการผ่าตัดมากกว่า 50% ติดต่อกันเป็นเวลา 6 เดือน โดยการล้างท่อน้ำตาทำโดยการเป็นการเอาน้ำเกลือฉีดล้างเข้าไปทางรูท่อน้ำตา ในรายที่ท่อน้ำตาอุดตันน้ำที่ล้างเข้าไปจะเอ่อออกมา

ผลการศึกษา

จากการทบทวนเวชระเบียนผู้ป่วยภาวะท่อน้ำตาอุดตันและได้รับการผ่าตัด External dacryocystorhinostomy ที่โรงพยาบาลธรรมศาสตร์เฉลิมพระเกียรติ ในปี พ.ศ. 2548 ถึง 2552 ที่เข้าเกณฑ์การศึกษา 17 คน จำนวน 19 ตา

ผู้ป่วย 17 รายมีอายุตั้งแต่ 29 -78 ปี อายุเฉลี่ย 52.64 ปี ผู้ป่วยกระจายในแต่ละช่วงอายุไม่แตกต่างกันนัก แต่พบมากที่สุดในช่วงอายุระหว่าง 41-50 ปี (28.57%) พบผู้ป่วยเพศชาย 6 คน(35.29%) และเพศหญิง 11 คน(64.71%) ระยะเวลาที่ผู้ป่วยมีอาการจนถึงได้รับการผ่าตัดเป็นระยะเวลาเป็นเดือนจนถึง 6 ปี โดยส่วนใหญ่อยู่ในช่วงระยะเวลา 1-2 ปี หลังมีอาการ

ตาข้างที่ได้รับการรักษาด้วยวิธีผ่าตัด External Dacryocystorhinostomy พบว่าเป็นตาข้างขวา 11 ตา (57.89%) ตาข้างซ้าย 8 ตา (42.10%) มีจำนวน 8 คน ที่มีอาการทั้ง 2 ข้าง แต่ได้รับการผ่าตัดทั้ง 2 ตาในการศึกษานี้ 2 คน การผ่าตัดมีเพียง 1 คนที่มีเลือดกำเดาไหลมากหลังการผ่าตัดวันแรก

อาการที่มาโรงพยาบาลส่วนใหญ่มาด้วยอาการน้ำตาไหลเอ่อจำนวน 15 คน มีอาการขี้ตามากจำนวน 6 คน มีอาการอักเสบของถุงน้ำตาที่หัวตา 6 คน และมี 1 คน ที่มีประวัติไซนัสอักเสบเรื้อรังก่อนผ่าตัด

ตาราง 1: ข้อมูลทั่วไป

ข้อมูลทั่วไป		จำนวน	ร้อยละ
อายุ (ปี)	21-30	3	21.43
(n=17)	31-40	3	21.43
	41-50	4	28.57
	51-60	3	21.43
	61-70	2	14.28
	≥ 71	2	14.28
เพศ (n=17)	ชาย	6	35.29
	หญิง	11	64.71
	ขวา	11	57.89
ข้างของตา (n=19)	ซ้าย	8	42.10
	ผู้ป่วยที่เป็นสองตา*	8	47.06
ระยะเวลาเริ่มมีอาการ	<1	6	31.57
ถึงได้รับการผ่าตัด	1-2	10	52.63
(ปี)	3-4	-	0.00
(n=19)	5-6	3	15.78

หมายเหตุ * ผู้ป่วยมีอาการทั้ง 2 ตาทั้งหมด 8 คนแต่ได้รับการผ่าตัดทั้ง 2 ตาในการศึกษานี้ 2 คน

แผนภูมิที่ 1 แสดงอาการนำของผู้ป่วย

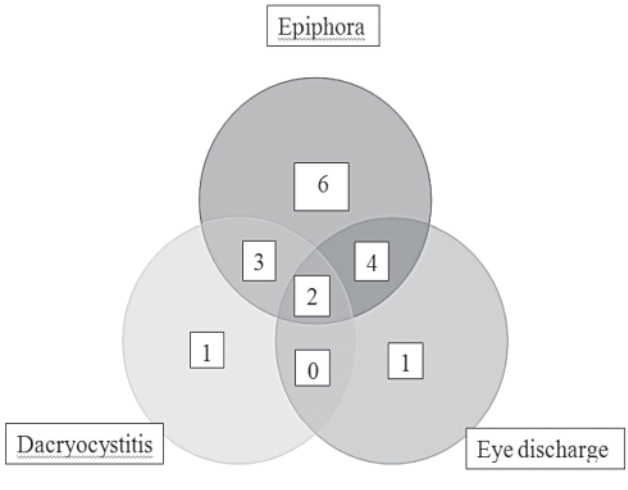

ผลการรักษาหลังการผ่าตัด

ระยะเวลาที่ผู้ป่วยมาตรวจหลังการผ่าตัดเป็นเวลา 1 ปี ถึง 2 ปี 4 เดือน โดยเฉลี่ยประมาณ 1 ปี 3 เดือน ผลการตรวจการล้างท่อน้ำตา เป็นดังนี้

ตารางที่ 2 ผลการล้างท่อน้ำตาหลังการผ่าตัด

ระยะเวลาหลังการผ่าตัด	ผลการล้างท่อน้ำตา	จำนวน (ตา)	ร้อยละ
1 สัปดาห์ (n=16)**	น้ำผ่านได้ 100%	15	93.75
	น้ำผ่านได้ ≥ 50%	-	-
	น้ำผ่านได้ < 50 %	1	6.25
	น้ำไม่ผ่านเลย	-	-
1 เดือน (n=16)**	น้ำผ่านได้ 100%	13	81.25
	น้ำผ่านได้ ≥ 50%	1	6.25
	น้ำผ่านได้ < 50 %	2	12.50
	น้ำไม่ผ่านเลย	-	-
3 เดือน (n=19)	น้ำผ่านได้ 100%	15	78.95
	น้ำผ่านได้ ≥ 50%	-	-
	น้ำผ่านได้ < 50 %	3	15.79
	น้ำไม่ผ่านเลย	1	5.26
6 เดือน (n=19)	น้ำผ่านได้ 100%	15	78.95
	น้ำผ่านได้ ≥ 50%	-	-
	น้ำผ่านได้ < 50 %	3	15.79
	น้ำไม่ผ่านเลย	1	5.26
9 เดือน (n=19)	น้ำผ่านได้ 100%	14	73.68
	น้ำผ่านได้ ≥ 50%	1	-
	น้ำผ่านได้ < 50 %	2	10.53
	น้ำไม่ผ่านเลย	2	10.53
12 เดือน (n=19)	น้ำผ่านได้ 100%	14	73.68
	น้ำผ่านได้ ≥ 50%	1	5.26
	น้ำผ่านได้ < 50 %	2	10.53
	น้ำไม่ผ่านเลย	2	10.53

หมายเหตุ ** n=16 เนื่องจากมีจำนวน 3 ตาที่เริ่มทำการล้างท่อน้ำตาหลังการผ่าตัดในเดือนที่ 3 เนื่องจากใส่ silicone intubation

ผลการรักษาที่ 1 สัปดาห์หลังการผ่าตัด ทำการล้างท่อน้ำตาพบว่าน้ำผ่านได้ 100% จำนวน 15 ตา คิดเป็นร้อยละ 93.75 มีเพียง 1 ตาที่ผู้ป่วยทำการล้างท่อน้ำตาพบว่าน้ำผ่านได้น้อยกว่า 50% จึงได้ทำการแยงท่อน้ำตา (Probing) หลังทำพบว่าน้ำไหลผ่านได้ดี 100% มีจำนวน 3 ตาที่ไม่ได้ทำการล้างท่อน้ำตาเนื่องจากใส่ silicone intubation

ผลการรักษาที่ 1 เดือนหลังการผ่าตัด ทำการล้างท่อน้ำตาพบว่าน้ำผ่านได้ 100% จำนวน 13 ตา คิดเป็นร้อยละ 81.25 น้ำผ่านได้มากกว่า 50% จำนวน 1 ตา คิดเป็นร้อยละ 6.25 และน้ำผ่านได้น้อยกว่า 50% จำนวน 2 ตา คิดเป็นร้อยละ12.50 มี 1 ตาที่ได้ทำการแยงท่อน้ำตา (Probing) หลังทำพบว่าน้ำไหลผ่านได้ดีมากขึ้นเล็กน้อยเป็น 50% แต่หลังจากตรวจติดตามหลังจากนั้นทำการล้างท่อน้ำตาพบว่าน้ำไหลผ่านได้น้อยกว่า 50%

ผลการรักษาที่ 3 เดือนและเดือนที่ 6 หลังการผ่าตัด ทำการล้างท่อน้ำตาพบว่าน้ำผ่านได้ 100% จำนวน 15 ตา คิดเป็นร้อยละ 78.95 น้ำผ่านได้น้อยกว่า 50% จำนวน 3 ตา คิดเป็นร้อยละ 15.79 และไม่มีน้ำผ่านเลยจำนวน 1 คน คิดเป็นร้อยละ 5.26

ผลการรักษาที่ 9 เดือนและเดือนที่ 12 หลังการผ่าตัด ทำการล้างท่อน้ำตาพบว่าน้ำผ่านได้ 100% จำนวน 14 ตา คิดเป็นร้อยละ 73.68 น้ำผ่านได้มากกว่า 50% จำนวน 1 ตา คิดเป็นร้อยละ 5.26 น้ำผ่านได้น้อยกว่า 50% จำนวน 2 ตา คิดเป็นร้อยละ 10.53 และไม่มีน้ำผ่านเลยจำนวน 2 คน คิดเป็นร้อยละ 10.53

ประเมินความสำเร็จของการผ่าตัดจากความสามารถในการล้างท่อน้ำตาหลังการผ่าตัดมากกว่า 50% ติดต่อกันเป็นเวลา 6 เดือน จากการศึกษาหลังการผ่าตัด 1 ปี จึงพบว่ามีความสำเร็จของการผ่าตัด คิดเป็นร้อยละ 78.95 มี 4 ตาที่ไม่ประสบความสำเร็จในการผ่าตัด เริ่มมีการอุดตันซ้ำในระยะเวลาต่างกันคือ 1 เดือน จำนวน 3 ตา และในเดือนที่ 3 จำนวน 1 ตา ในจำนวนนี้มีจำนวน 1 ตาที่ผู้ป่วยมี chronic sinusitis ก่อนการผ่าตัด มีจำนวนผู้ป่วย 3 คนที่ใส่ silicone intubation หลังการผ่าตัด พบว่ายังไม่มีการอุดตันซ้ำ มีจำนวน 1 ตาที่หลังการผ่าตัดมี delayed epistaxis ในวันที่ 2 แต่ยังไม่พบว่ามีการอุดตันซ้ำ รวมถึงผู้ป่วยที่มี chronic dacryocystitis ก่อนการผ่าตัดจำนวน 5 ตา ผลการศึกษาไม่พบการกลับเป็นซ้ำเช่นกัน

บทวิจารณ์

การรักษาท่อน้ำตาอุดตัน ด้วยวิธี External Dacryocystorhinostomy ในโรงพยาบาลธรรมศาสตร์เฉลิมพระเกียรติใน ปี พ.ศ. 2548-2552 มีผลสำเร็จเป็นที่น่าพึงพอใจ โดยมีผลสำเร็จของการผ่าตัดร้อยละ 78.95 ซึ่งใกล้เคียงกับการศึกษาอื่นๆ คือมีผลสำเร็จร้อยละ 66-90[2,3,4]

จำนวนผู้ป่วยที่ทำการศึกษาค่อนข้างน้อย เนื่องจากผู้ป่วยจำนวนหนึ่งไม่ได้มาตรวจตามนัด หรือมาตรวจไม่ครบ 1 ปี หรือไปตรวจติดตามที่โรงพยาบาลอื่น จึงมีผลทำให้การศึกษาความสำเร็จของการผ่าตัดนั้นอาจจะไม่ตรงตามความเป็นจริง

การศึกษาปัจจัยที่อาจมีผลต่อความสำเร็จของการผ่าตัด External Dacryocystorhinostomy มีข้อจำกัดเนื่องจากจำนวนผู้ป่วยในการศึกษานี้ค่อนข้างน้อย แต่ในรายที่ใส่ silicone intubation หลังการผ่าตัดจำนวน 3 คน พบว่ายังไม่มีการอุดตันซ้ำ อาจเป็นวิธีที่ช่วยให้ความสำเร็จในการผ่าตัดมากขึ้น

ระยะเวลาการศึกษาถ้าศึกษาหลังการผ่าตัดนานมากขึ้น ผลการศึกษาอาจจะมีความสำเร็จในการผ่าตัดน้อยลง เนื่องจากมีบางการศึกษาพบว่ามีท่อน้ำตาอุดตันซ้ำหลังการผ่าตัดไปแล้วมากกว่า 22 เดือน[5] จึงควรต้องติดตรวจผู้ป่วยนานมากขึ้น

การศึกษานี้เป็นการศึกษาแบบย้อนหลังจึงเป็นข้อจำกัดอีกอย่างหนึ่งของการวิจัย เนื่องจากข้อมูลที่ได้จากเวชระเบียนขาดความสมบูรณ์ในบางส่วน เช่น การเขียนข้อมูลของการผ่าตัด ไม่มีการเขียนตำแหน่งและขนาดของ osteotomy, ผลแทรกซ้อนระหว่างการผ่าตัด,

ระยะเวลาในการผ่าตัด ปริมาณเลือดที่ออก เป็นต้น ข้อมูลด้านผลของการล้างท่อน้ำตา การลงรายละเอียดไม่ครบถ้วน เช่นไม่ได้บอกจุดที่ปลายที่ล้างท่อน้ำตากระทบว่าชนกระดูกหรือเนื้อเยื่อ , ลักษณะและปริมาณของหนอง รวมถึงปริมาณน้ำที่ผ่านได้เป็นการประเมินโดยผู้ล้างท่อน้ำตา ไม่มีการวัดที่แน่นอน ผลจึงอาจจะคลาดเคลื่อนจากความเป็นจริง นอกจากนี้ถ้ามีการศึกษาไปข้างหน้า อาจใช้เครื่องมืออื่นเพื่อตรวจหาสาเหตุที่แท้จริงของการอุดตันซ้ำ เพื่อนำมาแก้ไขในการผ่าตัดในอนาคต

เอกสารอ้างอิง

1. Argin A, Görür K, Ozcan C, Arslan E, Ozmen C, Vayisoglu Y. The role of larger osteotomy in long term success in external dacryocystorhinostomy. Journal of Plastic, Reconstructive & Aesthetic Surgery 2008;61(6):615-619.
2. Seyhmus Ari, Ramazan Gun, Serdar Surmeli, Ahmet E. Atay, Îhsan Çaca. Use of adjunctive mitomycin C in external dacryocystorhinostomy surgery compared with surgery alone in patients with nasolacrimal duct obstruction: A prospective, double-masked, randomized, controlled trial. Current Therapeutic Research 2009;70(4):267-273.
3. Ben Simon GJ, Cheung N, McNab AA. Delayed epistaxis in external dacryocystorhinostomy: rate and risk factors. Arch Otolaryngol Head Neck Surg 2010;136(2):183-186.
4. Ben Simon GJ, Joseph J, Lee S, Schwarcz RM, McCann JD, Goldberg RA. External versus Endoscopic Dacryocystorhinostomy for Acquired Nasolacrimal Duct Obstruction in a Tertiary Referral Center. Ophthalmology. 2005;112(8): 1463-1468.
5. Choussy O, Retout A, Marie JP, Cozlean A, Dehesdin D. Endoscopic revision of external dacryocystorhinostomy failure. Rhinology 2010;48(1):104-107.
6. Eichhorn, K. and A. R. Harrison. External vs. endonasal dacryocystorhinostomy: six of one, a half dozen of the other? Curr Opin Ophthalmol 2010;21(5):396-403.
7. Tarbet Kj, Custer PL. External dacryocystorhinostomy. Surgical success, patient satisfaction, and economic cost. Opthalmology. 1995;102:1065-1070
8. Silbert, D. I. and N. S. Matta. Outcomes of 9 mm balloon-assisted endoscopic dacryocystorhinostomy: retrospective review of 97 cases. Orbit 2010. 29(3):131-134.
9. Anukul Thaitanundr. Chronic Dacryocystitis and Success Rate of External Dacryocystorhinostomy in Makarak Hospital. Journal of Health Science 2008;17:618-24.

Efficacy of External Dacryocystorhinostomy for Nasolacrimal Duct Obstruction in Thammasat Hospital

Sarinthip Phanchaicharoen
Waraporn Maisontisuk
Department of Ophthalmology, Facalty of Medcine, Thammasat University

Abstract

Objective: To evaluate the overall efficacy of external dacryocystorhinostomy treatment for nasolacrimal duct obstruction (NLDO) performed at Thammasat Hospital during 2005-2009.

Design: Retrospective descriptive study

Methods: Retrospective Review of all medical records with external dacryocystorhinostomy treatment scheduled during 2005-2009 at Thammasat Hospital. Success was defined by ability to perform irrigate nasolacrimal sac and at least 50% of liquid can pass through nasolacrimal duct for 6 consecutive months.

Result: Medical records of 19 external dacryocystorhinostomy surgery performed during 2005-2009 period were reviewed and found success rate of 78.95% (15 out of 19) with one of the patient still has partial nasolacrimal duct blockage during performing irrigate nasolacrimal sac procedure but more than 50% of liquid can still be passing through.

Conclusions: Efficacy of external dacryocystorhinostomy surgery for nasolacrimal duct obstruction in Thammasat Hospital is satisfactory.

Key words: Nasolacrimal Duct Obstruction (NLDO), External Dacryocystorhinostomy

Update on treatment for Dry Age Related Macular Degeneration

แพทย์หญิงศรินทิพย์ พานชัยเจริญ
อาจารย์นายแพทย์ กิตติชัย อัครพิพัฒน์กุล
ภาควิชาจักษุวิทยา คณะแพทยศาสตร์ มหาวิทยาลัยธรรมศาสตร์

บทนำ

ความชุกของโรค Age related macular degeneration (AMD) ที่ประเทศสหรัฐอเมริกาในประชากรอายุมากกว่า 40 ปีคือ 6.5%[17] ซึ่งประมาณ 90% เป็น non-neovascular หรือ Dry AMD ผู้ป่วยจะมีอาการมองเห็นภาพไม่ชัด เห็นจุดดำบังตรงกลาง หรือเห็นภาพบิดเบี้ยว โดยลักษณะสำคัญที่ตรวจพบคือ Drusen เกิดจากการสะสมของ lipofuscin granules ในชั้น Basal laminar ของ Bruch's membrane ทำให้มี retinal pigment epithelium atrophy ในบริเวณนั้นได้ และถ้ามี RPE atrophy บริเวณกว้างมากขึ้นจะเรียกว่า Geographic atrophy เป็นรูปแบบที่รุนแรงที่สุดใน Dry AMD ซึ่งพบ 20% ในคนตาบอดตามกฎหมาย (legal blindness) ในอเมริกาเหนือ[18] สาเหตุเชื่อว่าเกิดจากขบวนการเสื่อมสภาพของร่างกายเป็นผลมาจากการสะสมของสารอนุมูลอิสระที่ทำลายเซลล์ การรักษาในปัจจุบันจึงมุ่งเน้นในการลดภาวะ oxidative stress โดยการให้ antioxidant therapy มีการศึกษาใหม่ๆในเรื่องการป้องกันการเสื่อมของ photoreceptor และ RPE จึงมีการศึกษาการใช้ยาต่างๆ ที่มีคุณสมบัติเป็น neuroprotection, ลดการสะสมของเสียจาก vitamin A metabolism, การปรับเปลี่ยน visual cycle รวมถึงการลดการอักเสบ บทความนี้ได้รวบรวมการรักษา Dry AMD ในปัจจุบัน และการรักษาที่ยังอยู่ระหว่างการศึกษา ซึ่งอาจจะนำมารักษาในอนาคต

Antioxidant

AREDS (The Age Related Eye Disease Study)[13] เป็น American, multicentred, randomised clinical trial ศึกษาผลการได้รับ high dose antioxidant และ Zinc กับการ progression ของ AMD โดยศึกษาในผู้ป่วย 4757 คน อายุ 55–80 ปี และตรวจติดตามระยะเวลาเฉลี่ย 6.5 ปี โดยศึกษาผลการให้ high doses ของ vitamin C, vitamin E, Beta-carotene, Zinc และ Cupric oxide (copper) โดย AREDS formula ประกอบด้วย vitamin C 500 mg/day, vitamin E 400 IU/day, Beta-carotene 15 mg/day, Zinc oxide 80 mg/day, Cupric oxide 2 mg/day ผู้ป่วยที่เข้าร่วมการศึกษาต้องสุขภาพแข็งแรง ไม่สูบบุหรี่ และได้รับโภชนาการดีเปรียบเทียบกับประชาชนทั่วไป ผลการศึกษาสามารถลดความเสี่ยงของการเกิด advanced AMDได้ร้อยละ 25 ในกลุ่มที่มี intermediate AMD (extensive intermediate or ≥ 1 large drusen, non-subfoveal geographic atrophy) หรือ advanced unilateral AMD (visual loss due to AMD in one eye) แต่ไม่สามารถป้องกันการเกิดโรค และไม่มีประโยชน์ในคนไข้ early AMD ในกลุ่มที่ได้รับ Zinc อย่างเดียวสามารถลดความเสี่ยงของ visual loss ได้ 21% และในกลุ่มที่ได้รับ antioxidant อย่างเดียวสามารถลดความเสี่ยงของ visual loss ได้ 17%

อย่างไรก็ตามแม้ว่าการศึกษานี้ไม่พบการเกิดมะเร็งในผู้ร่วมการศึกษา แต่พบว่าการได้รับ Beta carotene เพิ่มความเสี่ยงการเกิดมะเร็ง มีการศึกษาถึงคนที่ได้รับ Beta carotene ขนาดเดียวกันพบว่าเพิ่มอุบัติการณ์การเกิดมะเร็งปอดในผู้ป่วยที่มีความเสี่ยงสูง เช่น สูบบุหรี่, คนที่ทำงานเกี่ยวข้องกับแร่ Asbestos[16] ดังนั้นจึงควรหลีกเลี่ยงในผู้ป่วยกลุ่มนี้ รวมถึงผู้ที่เลิกบุหรี่แล้วด้วย

ขนาดยาใน AREDS formula ประชากรทั่วไปไม่สามารถได้รับเพียงพอจากการรับประทานอาหาร เนื่องจากใช้ antioxidant ในขนาดสูงเช่น vitamin C (500 mg/day), vitamin E 400 IU/day, Zinc 80 mg/day ซึ่งขนาดเท่ากับ 5 เท่า, 13 เท่าและ 5 เท่าของการบริโภคต่อวันในประชากรทั่วไป ตามลำดับ[14]

Lutein and Zeaxanthin

Lutein และ Zeaxanthin (isomer ของ Lutein) เป็นสารประเภทแคโรทีนอยด์ (Carotenoid) ซึ่งเป็นรงควัตถุสีเหลือง ซึ่งมีเพียงสาร 2 ชนิดนี้เท่านั้นในกลุ่ม Carotenoid ที่พบในจุดรับภาพของลูกตา พบมากในผักผลไม้ เช่น ผักขม ข้าวโพด ไข่แดง และไม้ดอกตระกูลดาวเรือง เชื่อว่าน่าจะช่วยปกป้องเซลล์ของจอตาไม่ให้ถูกทำลายโดยการลดอนุมูลอิสระและกรองแสงสีน้ำเงินที่จะทำลายดวงตา[13]

The Lutein Antioxidant Supplementation Trial (LAST) [8] ศึกษาการให้ Lutein ในผู้ป่วย Atrophic/Dry AMD จำนวน 90 คน โดยแบ่งเป็น 3 กลุ่มคือ กลุ่มที่ 1 ให้ยา Lutein 10 mg/วัน กลุ่มที่ 2 ให้ยา Lutein 10 mg/วัน ร่วมกับ high doses of antioxidants, vitamins และ minerals กลุ่มที่ 3 placebo group โดยติดตามผู้ป่วย 1 ปี พบว่าในกลุ่มที่ 1 และ 2 มีการเพิ่มขึ้นของ macular pigment optical density (MPOD) 36% และ 43% ตามลำดับ เปรียบเทียบกับ placebo group คือมีการลดลงของ MPOD เล็กน้อย นอกจากนี้พบว่ามีการเพิ่มขึ้นของ visual function ของทั้งสองกลุ่มอย่างมีนัยสำคัญ

Carotenoids and Antioxidants in Age-Related Maculopathy Italian Study (CARMIS)[7] ศึกษาในผู้ป่วย non-advanced AMD (AREDS category 3) 15 คนได้รับยาที่มี Carotenoid + vitamin C (180 mg), vitamin E (30 mg), Zinc (22.5 mg), Copper (1 mg), Lutein (10 mg), Zeaxanthin (1 mg), และ Astaxanthin (4 mg) เป็นเวลา 12 เดือน พบว่า multifocal electroretinogram (mfERG) ที่ central retina (0-5°) ดีขึ้น ไม่มีการเปลี่ยนแปลงที่ more peripheral retina (5-20°)

Associations Between Intermediate Age-Related Macular Degeneration and Lutein and Zeaxanthin in the Carotenoids in Age-Related Eye Disease Study (CAREDS)[6] เป็น observational study

พบว่าการบริโภคอาหารที่มี Lutein ร่วมกับ Zeaxanthin ในปริมาณสูง อาจจะป้องกันการเกิด intermediate AMD ในผู้หญิงที่อายุน้อยกว่า 75 ปี แต่ไม่มีนัยสำคัญทางสถิติ

โดยสรุปคือ Lutein และ Zeaxanthin อาจจะมีประโยชน์ในการป้องกันการเกิด Dry AMD และทำให้โรคดีขึ้นได้ และการบริโภคอาหารก็สามารถได้รับ Lutein และ Zeaxanthin ในปริมาณสูงได้ เช่น ผักโขม ½ ถ้วย หรือข้าวโพดหวาน 1 ถ้วย ได้ Lutein 6 mg[14] โดยชาวอเมริกันบริโภค Lutein เฉลี่ย 1.3 mg/day[15] แต่ผลข้างเคียงจากการได้รับ Lutein ในระยะยาวยังไม่ทราบแน่ชัด

Omega-3

Dietary Omega-3 Fatty Acid and Fish Intake in the Primary Prevention of Age-Related

Macular Degeneration เป็น meta-analysis[6] ศึกษาใน 88,974 คน พบว่าการกินอาหารที่มี Omega-3 fatty acids ในปริมาณสูงลดความเสี่ยงการเป็น late AMD ได้ 38% และในคนที่กินปลาที่มี Omega-3 สัปดาห์ละ 2 ครั้ง ก็สามารถลดความเสี่ยงการเกิดทั้ง early และ late AMD

AREDS Report No. 23[9] แนะนำให้รับประทาน Omega-3 fatty acid เนื่องจากสามารถลดการดำเนินโรคจาก bilateral drusen ไปเป็น central geographic atrophy ได้

The Taurine, Omega-3 Fatty Acids, Zinc, Antioxidant, Lutein (TOZAL study)[2] ศึกษาการให้ antioxidant ร่วมกับ Omega-3 ในผู้ป่วย atrophic AMD. ที่ 6 เดือน พบว่า best corrected visual acuity (BCVA) คงที่หรือดีขึ้น 76% โดยเฉลี่ยแล้ว BCVA ดีขึ้น 0.0541 logMAR หรือครึ่งแถว Snellen chart การศึกษานี้ศึกษาเพียง 6 เดือน ซึ่งถ้าใช้เวลาในการศึกษานานกว่านี้น่าจะได้ประโยชน์มากยิ่งขึ้น

โดยสรุป คือ Omega-3 ช่วยลดความเสี่ยงการเป็น AMD และลดการ progression ของโรคได้

Visual cycle inhibitor[18]

ปัจจุบันกำลังที่เป็นที่น่าสนใจ แต่ยังอยู่ระหว่างการศึกษา จุดประสงค์เพื่อลดการสะสมของของเสียที่มาจาก vitamin A metabolism ที่มีผลในการทำลาย retinal pigment epithelium (RPE)

ACU-4429 ยับยั้งเอนไซม์ Isomerase ที่ใช้ในการเปลี่ยน Transretinol ไปเป็น Rhodopsin ใน RPE จึงสามารถชะลอ Visual cycle ใน rod receptors และทำให้ของเสียที่มีพิษต่อ RPE เช่น Lipofuscin และ A2E ลดลง Phase I trial พบว่าการให้ oral ACU-4429 ปลอดภัยในอาสาสมัครที่สุขภาพแข็งแรง ส่วน Phase II อยู่ระหว่างการศึกษาซึ่งเป็นงานวิจัยของ The ENVISION (Evaluating a Novel VISION treatment for AMD Clarity Trial) ศึกษา efficacy และ safety ในการให้ ACU-4429 ในผู้ป่วย Geographic atrophy

Fenretinide คือ synthetic retinoid derivative เพื่อไปแข่งขันกับ retinol ที่มีอยู่ในเลือดโดยการแย่งจับกับ retinol-binding protein และถูกขับออกทางไต จึงทำให้การสะสมของ retinol ใน RPE ลดลง

Phase II trial การให้ oral Fenretinide ในผู้ป่วย geographic atrophy โดยแบ่งเป็น 3 กลุ่มคือ Fenretinide 100 mg, 300 mg และ placebo ผลการศึกษาพบว่ามีการลดลงของ retinol-binding protein และสัมพันธ์กับการขยายขนาดของ Geographic atrophy โดยพบว่าผู้ป่วยที่ได้รับ 300 mg มีการขยายขนาดของ Geographic atrophy น้อยกว่าในกลุ่ม 100 mg และ placebo และยังสามารถลดการกลายเป็น wet AMD ได้หลังจากตรวจติดตามผู้ป่วย 24 เดือน การเกิด CNV ในกลุ่ม 100 mg, 300 mg, placebo คือ 13.5%, 13.8%, 22% ตามลำดับ ปัจจุบันกำลังศึกษาใน Phase III

Neuroprotection

Ciliary neurotrophic factor (CNTF)[19] ทำให้ photoreceptor cell death ลดลงจากการศึกษาในสัตว์ทดลองที่มี retinal degeneration สาร CNTF อยู่ในกลุ่ม IL-6 cytokine family ซึ่งพบว่ามีผลทำให้การตายและสูญเสียหน้าที่ของเซลล์ช้าลง ทั้งใน Retinitis pigmentosa และ neurodegenerative diseases อื่นๆ มีการทดลองของ Neurotech โดยใช้ encapsulated cell implant ซึ่งสามารถหลั่งสาร CNTF ใน vitreous cavity โดยใช้ชื่อว่า NT-501 มีความยาว 5 mm ประกอบด้วยยีน RPE cell ของมนุษย์สามารถสร้าง CNTF ได้ด้วยอัตราคงที่ และวัสดุข้างนอกมีคุณสมบัติ semipermeable membrane โดยมีรูเล็กๆเพื่อให้ CNTF ซึมผ่านเข้าใน vitreous ได้ ใน Phase II study ศึกษาการใช้ NT-501 ในผู้ป่วย geographic atrophy พบว่าทำให้การมองเห็นคงที่หรือลดลงน้อยกว่า 3 แถวของ Snellen chart ใน 1 ปี 96.3% ในกลุ่ม high dose เทียบกับ 75% ในกลุ่ม low dose และ placebo group ($p<0.078$) และมี retinal thickness เพิ่มขึ้นในกลุ่ม high dose อย่างมีนัยสำคัญ

Suppressing Inflammation

Complement pathway เชื่อว่าเกี่ยวข้องกับการเกิด AMD[20] พบว่า complement factor H, complement component 3 เพิ่มความเสี่ยงของการเกิด AMD และตรวจพบ complement component 5 ร่วมกับ terminal membrane attack complex, C5b-9 อยู่ภายใน drusen

POT-4[18] เป็น compastatin derivative ทำหน้าที่ยับยั้ง complement component 3 ไม่ให้เปลี่ยนไปเป็น C3a และ C3b ซึ่งทำให้เกิดการสร้าง terminal membrane attack complex ยา POT-4 เป็น intravitreal gel ทำให้สามารถอยู่ใน vitreous ได้นานมากขึ้น ความถี่ในการฉีดจึงน้อยลง การศึกษาใน Phase I เสร็จสมบูรณ์แล้วพบว่าปลอดภัยในการใช้ แต่ยังอยู่ระหว่างการศึกษาใน Phase II

Eculizumab[18] เป็นยาที่ FDA-approved สำหรับการรักษา paroxysmal nocturnal hemoglobinuria Eculizumab คือ humanized IgG antibody บริหารยาผ่านทางการฉีดยาเข้าสู่กระแสเลือด มีฤทธิ์ในการต่อต้าน complement component 5 ปัจจุบันอยู่ระหว่างการศึกษาใน Phase II ในการรักษา dry AMD

Iluvien implant[18] ซึ่งเป็น nonbioerodible polyimide tube บรรจุ 180 μg ของ corticosteroid fluocinolone acetonide การฝังทำโดยใช้เข็มเบอร์ 25 จึงไม่จำเป็นต้องเย็บแผล ปัจจุบันยังอยู่ระหว่างการศึกษาใน Phase II โดยเปรียบเทียบผลของขนาดยาต่างๆ และ placebo group ในผู้ป่วย Geographic atrophy

บทสรุป

การรักษาในปัจจุบันยังอ้างอิงตาม ARED study โดยการใช้ AREDS formula ยังมียาอื่นอีกมาก ซึ่งพัฒนาตามกลไกการเกิดโรค แต่ยังมีการศึกษาที่ยังไม่ชัดเจนหรือกำลังอยู่ระหว่างการศึกษา

References:

1. Age-Related Eye Disease Study Research Group, SanGiovanni JP, Chew EY, Clemons TE, et al. The relationship of dietary carotenoid and vitamin A, E, and C intake with age-related macular degeneration in a case-control study: AREDS Report No. 22. Arch Ophthalmol. 2007;125(9):1225-1232.
2. Cangemi FE. TOZAL Study: an open case control study of an oral antioxidant and omega-3 supplement for dry AMD. BMC Ophthalmol. 2007;7:3.
3. Chong EW, Kreis AJ, Wong TY, Simpson JA, Guymer RH. Dietary omega-3 fatty acid and fish intake in the primary prevention of age-related macular degeneration: a systematic review and meta-analysis. Arch Ophthalmol. 2008;126(6): 826-833.
4. Friedman DS, O'Colmain BJ, Muñoz B, et al; Eye Diseases Prevalence Research Group. Prevalence of age-related macular degeneration in the United States. Arch Ophthalmol. 2004;122(4):564-572.
5. Johnson EJ, Schaefer EJ. Potential role of dietary n-3 fatty acids in the prevention of dementia and macular degeneration. Am J Clin Nutr. 2006;83 (6 Suppl):1494S-1498S.
6. Moeller SM, Parekh N, Tinker L, et al; CAREDS Research Study Group. Associations between intermediate age-related macular degeneration and lutein and zeaxanthin in the Carotenoids in Age-related Eye Disease Study (CAREDS): ancillary study of the Women's Health Initiative. Arch Ophthalmol. 2006;124(8):1151-1162.

7. Parisi V, Tedeschi M, Gallinaro G, Varano M, Saviano S, Piermarocchi S; CARMIS Study Group. Carotenoids and antioxidants in age-related maculopathy italian study: multifocal electrortinogram modifications after 1 year. Ophthalmology. 2008;115(2):324-333.
8. Richer S, Stiles W, Statkute L, et al. Double-masked, placebo-controlled, randomized trial of lutein and antioxidant supplementation in the intervention of atrophic age-related macular degeneration: the Veterans LAST study (Lutein Antioxidant Supplementation Trial). Optometry. 2004; 75(4):216-230.
9. SanGiovanni JP, Chew EY, Agrón E, et al; Age-Related Eye Disease Study Research Group. The relationship of dietary omega-3 long-chain polyunsaturated fatty acid intake with incident age-related macular degeneration: AREDS report no. 23. Arch Ophthalmol. 2008;126(9):1274-1279.
10. Clemons TE, Kurinij N, Sperduto RD, AREDS Research Group. Associations of mortality with ocular disorders and an intervention of high dose antioxidants and zinc in AREDS, Report No 13. Arch Ophthalmol 2004;122:716–26.
11. Seddon JM, George S, Rosner B. Cigarette smoking, fish consumption, omega-3 fatty acid intake, and associations with age-related macular degeneration: the US Twin Study of Age-Related Macular Degeneration. Arch Ophthalmol. 2006;124(7): 995-1001.
12. Seddon JM, Rosner B, Sperduto RD, et al. Dietary fat and risk for advanced age-related macular degeneration. Arch Ophthalmol. 2001;119(8):1191-1199.
13. Snodderly DM. Evidence for protection against age related macular degeneration by carotenoids and antioxidant vitamins. Am J Clin Nutr 1995;62:1448S–61S.
14. Jones, A. A. (2007). "Age related macular degeneration Should your patients be taking additional supplements?" Australian Family Physician Vol., No., 36(12):1026-1028.
15. Mares-Perlman JA, Millen AE, Klein R, et al. Lutein and zeaxanthin in the diet and serum and theory relation to age related maculopathy in the Third Nation Health and Nutrition Examination Survey. Am J Epidemiol 2001;153:424–32.
16. Omenn GS, Goodman GE, Thornquist MD, et al. Effects of a combination of beta carotene and vitamin A on lung cancer and cardiovascular disease. N Engl J Med 1996;334:1150–5.
Ronald Klein, M. D., M.P.H. (2011). "study evaluates prevalence of age-relaed macular degeneration in United states." Archives of opthalmology 129(1):75-80.
17. Ronald Klein, M. D., M.P.H. (2011). "study evaluates prevalence of age-relaed macular degeneration in United states." Archives of Opthalmology 129(1):75-80.
18. Mata NL, Vogel R. Pharmacologic treatment of atrophic age-re-lated macular degeneration. Curr Opin Ophthalmol 2010;21:190-6.
19. Zhang K, Hopkins JJ, Heier JS, et al. Ciliary neurotrophic factor delivered by encapsulated cell intraocular implants for treatment of geographic atrophy in age-related macular degeneration. Proc Natl Acad Sci USA 2011;108:6241-5.
20. Charbel Issa P, Chong NV, Scholl HP. The significance of the complement system for the pathogenesis of age-related macular degeneration-current evidence and translation into clinical application. Graefe's Arch Clin Exp Ophthalmol 2011;249:163-74.

Needling Revision for Filtering Blebs

แพทย์หญิง ณฐมน ศรีสำราญ
หน่วยต้อหิน ภาควิชาจักษุวิทยา คณะแพทยศาสตร์ มหาวิทยาลัยธรรมศาสตร์

Trabeculectomy เป็นการผ่าตัดเพื่อรักษาโรคต้อหินในผู้ป่วยที่ใช้ยารักษาเต็มที่แล้ว แต่ยังไม่สามารถควบคุมความดันภายในลูกตา (Intraocular pressure, IOP) ให้อยู่ในระดับที่ต้องการได้หรือผู้ป่วยที่ใช้ยาเต็มที่แล้ว IOP อยู่ในระดับปกติ แต่ยังมีการแย่ลงของโรคอยู่ นอกจากนั้นยังมีข้อบ่งชี้สำหรับการทำผ่าตัดชนิดนี้ในผู้ป่วยที่ใช้ยาหยอดตารักษาต้อหิน แล้วมีอาการแพ้ยา หรือมีภาวะแทรกซ้อนที่ผิวกระจกตาและเยื่อบุตาจากการใช้ยาในปริมาณที่มาก และ/หรือเป็นระยะเวลานานด้วย จุดประสงค์หลักของการทำ Trabeculectomy คือ การทำทางระบายน้ำในช่องหน้าลูกตา (Aqueous) จากภายในช่องหน้าลูกตา (Anterior chamber) ออกมาสู่ภายนอกตา ผ่านทางรูที่สร้างขึ้นใหม่บริเวณ Sclera (Sclerostomy) ที่มี Scleral flap คลุมไว้อีกชั้นหนึ่งก่อน Aqueous จะถูกระบายออกมายังบริเวณใต้ต่อเยื่อบุตา (Subconjunctival space) ซึ่งจะปรากฏให้เห็นเป็นถุงน้ำ (Filtering bleb) บนผิวของลูกตารอบๆ บริเวณ Sclerostomy Aqueous ส่วนมากที่อยู่ใน Bleb จะถูกดูดซึมไปพร้อมกับน้ำตาในท้ายที่สุด[1-3]

Needle revision หรือที่เรียกอีกอย่างหนึ่งว่า Needling เป็นหัตถการอย่างง่ายและมีประสิทธิภาพที่ใช้ช่วยคงประสิทธิภาพการทำงานของ Bleb ในการระบาย Aqueous ออกจากภายในลูกตา นอกจากนั้นยังใช้ในการแก้ไขรูปร่างของ Bleb ได้อีกด้วย การ Needling จะทำในกรณีที่ Bleb เริ่มมีการทำงานผิดปกติ (Failing bleb) คือ ระบาย Aqueous ได้น้อยลง หรือ IOP เริ่มสูงขึ้น, Bleb ไม่ทำงานแล้ว (Failed bleb, รูปที่ 1), Bleb มีรูปร่างผิดปกติและมีภาวะแทรกซ้อนร่วม เช่น Bleb นูนและใหญ่จนทำให้เกิดอาการปวดหรือเคือง (Dysesthesia) เวลาหลับตาหรือกระพริบตา, มีแผลที่กระจกตาใต้ต่อ Bleb ที่นูนมาก หรือใช้แก้ไขการรั่ว (Leak) ของ Bleb เป็นต้น[4,5]

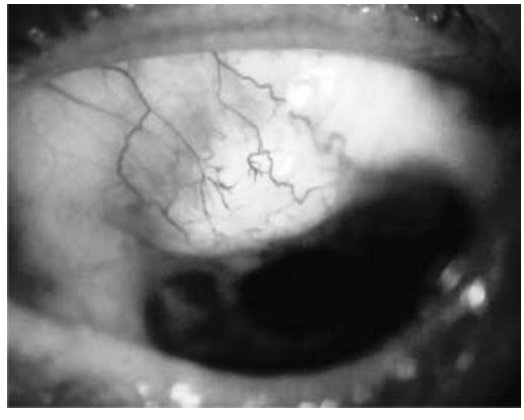

รูปที่ 1 แสดง Failed bleb

Bleb Anatomy

ก่อนจะทำ Needling ได้นั้น ควรมีความเข้าใจในลักษณะทางกายภาพของ Filering bleb ก่อน เพื่อให้เกิดความปลอดภัยในระหว่างการทำ, เพิ่มโอกาสในการทำสำเร็จ (Success) และลดโอกาสการเกิดภาวะแทรกซ้อน (Complications)

ภายใน Bleb ซึ่งเป็นถุงน้ำใหญ่ถุงเดียวที่เห็นภายนอกนั้น ประกอบไปด้วยถุงน้ำเล็กๆ (Loculations) อีกจำนวนมากอยู่ภายใน Loculations เล็กๆ นี้เกิดขึ้นภายหลังการผ่าตัด Trebeculectomy จาก Healing process ของ Bleb ทั้งในระยะสั้นและระยะยาว ซึ่งยังคงมีอยู่ต่อเนื่องในรูปแบบของ Bleb remodeling ผลของ Healing process ไม่ว่าจะในรูปแบบใดจะทำให้เกิด Internal fibrous walls จากการที่เนื้อเยื่อของเยื่อบุตา (Conjunctiva) ที่อยู่ด้านบนเกิดการยึดติดกับ Sclera หรือ Episclera ที่อยู่ด้านล่าง ถุงน้ำหลักที่มีขนาดใหญ่กว่าจะอยู่รอบบริเวณ

Sclerostomy และอาจถูกล้อมรอบด้วยถุงน้ำเล็กๆ อีกหลายอัน (รูปที่ 2) Subconjunctival fibrotic tissue ที่เกิดขึ้นนี้อาจเกิดที่ปริเวณอื่นได้ เช่น เหนือต่อ Sclerostomy, เหนือต่อหรือรอบ Scleral flap เป็นต้น ซึ่งผลโดยรวม ทำให้มีการจำกัดของ Area of filtration, ลด Surface area ในการดูดซึม Aqueous, การระบาย Aqueous ลดลงหรือล้มเหลว ส่งผลให้มี IOP สูงขึ้นในที่สุด เข็มที่ใช้ในการ Needling นั้นนอกจากจะช่วยกำจัด Internal fibrous walls เพื่อลดจำนวน loculations แล้ว ยังช่วยสลาย Fibrotic tissue ที่อยู่บนและรอบ Scleral flap หรือใช้แทงเข้าไปใน Anterior chamber ผ่านทาง Sclerostomy เพื่อแก้ไขหรือทำทางระบายน้ำใหม่ให้กับลูกตาได้อีกด้วย[1]

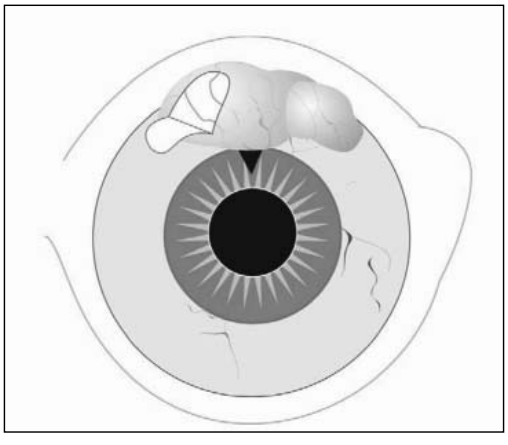

รูปที่ 2 แสดง Internal fibrous walls จากการที่เนื้อเยื่อของเยื่อบุตา (Conjunctiva) ที่อยู่ด้านบนเกิดการยึดติดกับ Sclera หรือ Episclera ที่อยู่ด้านล่าง (Courtesy of Feldman RM and Tabet RR)

ข้อบ่งชี้ในการทำ Bleb Needling

นอกเหนือจากการทำ Needling นั้น มีการรักษาอีกหลายแบบที่เป็นทางเลือกสำหรับ Failed bleb ยกตัวอย่างเช่น การเพิ่มยาหยอดตารักษาต้อหิน, การใช้ laser, การทำ Trabeculectomy ที่ตำแหน่งใหม่, การทำ Glaucoma drainage device implant หรือ Failed filtering bleb revision การทำ Needling มีข้อดี คือ ไม่ต้องผ่าตัดเพิ่มเติม และใช้ Bleb เดิมให้เป็นประโยชน์อีกครั้ง ข้อบ่งชี้ในการทำ Needling[1,5] ได้แก่

1. Failure of filtration secondary to episcleral fibrosis
2. Failure of filtration due to localization of bleb
3. Bleb encapsulation due to dense collagen wall
4. Dysesthesia due to bleb misdirection or malposi tioning
5. Inability to keep IOP at the target level
6. Leaking bleb
7. Any of the above requiring a topical ocular hypotensive medication

การทำ Needling ใน Dysesthetic bleb นั้นจะช่วยเพิ่ม Surface area ในการดูดซึม และเปลี่ยนรูปร่างของ Bleb ให้นูนลดลงและขยายออกในแนวราบมากขึ้น ทำให้เกิดการลดแรงดันของ Aqueous ที่มีต่อ Conjunctiva ที่คลุม Bleb และทำให้ผู้ป่วยสบายตาขึ้น[6] นอกจากนั้นในรายที่มี Leaking bleb การทำ Needling ยังช่วยเปลี่ยนแนวการไหลของ Aqueous บริเวณรูรั่วไปยังบริเวณอื่นร่วมด้วย การลดปริมาณและแรงดันของ Aqueous ที่มีต่อ Conjunctiva ดังกล่าวก็อาจช่วยให้การ Healing และ Remodeling ของ Bleb tissue ง่ายขึ้น และทำให้รูรั่วสามารถปิดได้เองในที่สุด อย่างไรก็ตามการ Needling อาจไม่ช่วยในรายที่มี Bleb leak ทุกกรณี การมี Persistent หรือ recurrent bleb leaks อาจต้องใช้ Definitive repair เพิ่มเติม เช่น Autologous conjunctival bleb resurfacing เพื่อป้องกัน Infection ร่วมด้วย[7]

การใช้ยา Topical ocular hypotensive medication นั้นก็มีส่วนในการเกิด Failed Bleb ได้เช่นกัน เนื่องจากการใช้ยากลุ่มนี้มีผลทำให้เกิดการลดปริมาณของ Aqueous ที่ไหลผ่านเข้าไปใน Bleb ทำให้ปริมาตรหรือขนาดของ Bleb ลดลง Bleb ที่เล็กหรือเตี้ยลงนี้ ทำให้มีโอกาสเกิดการสัมผัสระหว่าง Conjunctiva กับ Sclera หรือ Episclera ที่อยู่ด้านล่าง และเกิด Fibrosis ตามมาได้ ดังนั้นการทำ Early needling ในรายที่มี Functional

trabeculectomies ที่มี Inadequately controlled IOP ก่อนการเริ่มใช้หรือเพิ่มยากลุ่ม Topical ocular hypotensive medication จึงเป็นอีกข้อบ่งชี้หนึ่งในการทำ[1]

ประสิทธิผลของ Bleb Needling

การทำ Needling สามารถช่วยให้ Bleb กลับมาทำงานได้ปกติดังเดิม แต่อย่างไรก็ตามอาจไม่สำเร็จในทุกราย Gutierrez-Ortiz และคณะได้ทำการศึกษาพบว่า การทำ Needling ภายใน 4 เดือนหลังการผ่าตัด Trabeculectomy มีโอกาสสำเร็จสูงกว่าการทำหลังจากนั้น[8] นอกจากนั้น Hawkins และคณะก็พบว่า Limbal-based trabeculectomy มีโอกาสทำ Needling สำเร็จมากกว่า Fornix-based trabeculectomy[9]

Shin และคณะ พบว่ามีปัจจัยหลายอย่างที่เกี่ยวข้องกับ Failure of needling ซึ่งได้แก่ Higher pre-needling IOP (>30 mm Hg), Immediate post-needling IOP >10 mm Hg และการทำ Trabeculectomy ที่ไม่ได้ใช้ Mitomycin C ร่วมด้วย[10]

ขั้นตอนการทำ Bleb Needling

การทำ Needling มีหลายเทคนิค สามารถทำได้โดยใช้ Slit lamp ในห้องตรวจ, Operating microscope ในห้องผ่าตัด หรือใช้ Loupe magnification ก็ได้[5] ตำแหน่งทางเข้าของเข็ม Needling (Entry site) ที่จะเข้าไปยัง Subconjunctival space ก็มีส่วนสำคัญต่อ Success ของ Needling เช่นกัน โดยควรอยู่ห่างจาก Scleral flap อย่างต่ำ 1 cm5 และอยู่ในแนวที่ต้องการให้ Bleb โป่งขึ้น การขยายของ Bleb นั้น ควรอยู่ Temporal และ Posterior ต่อ Bleb เดิม เนื่องจาก Bleb ที่อยู่ทาง Nasal มีโอกาสเกิด Dysesthesia มากกว่า (รูปที่ 3)

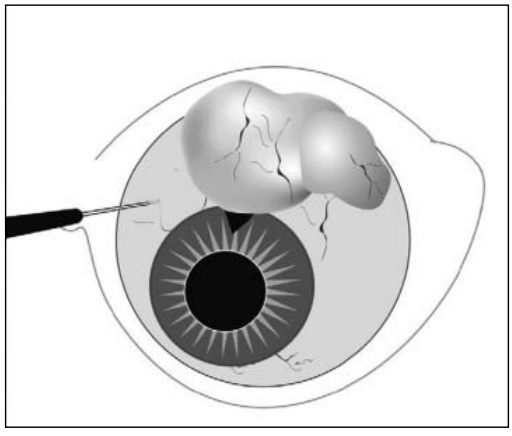

รูปที่ 3 แสดง Entry site ของ Needling (Courtesy of Feldman RM and Tabet RR)

นอกจากตำแหน่งทางเข้าแล้ว ชนิดและความเข้มข้นของ Antifibrotic agent ที่ใช้ร่วม ก็มีความสำคัญเช่นกัน ในปัจจุบัน Antifibrotic agent ที่นิยมใช้มีอยู่ 2 ชนิด คือ 5-Fluorouracil (5-FU) และ Mitomycin C (MMC) 5-FU มีประสิทธิภาพน้อยกว่า MMC เนื่องจากทำลายเฉพาะเซลล์ที่กำลังแบ่งตัว ในขณะที่ MMC ทำลายเซลล์ทั้งหมด และทุกระยะของ Cell cycle ดังนั้น 5-FU จึงเหมาะกับกรณีที่ Bleb fail อย่างช้าๆ หรือมีโอกาส Needling สำเร็จสูง ในขณะที่ MMC เหมาะกับรายที่ Bleb fail อย่างรวดเร็ว หรือโอกาสสำเร็จหลัง Needling ต่ำกว่า 5-FU ขายในท้องตลาดเป็นแบบ Pre-mixed บรรจุใน Syringe พร้อมเข็มในปริมาณ 5-7.5 mg (50 mg/ml) สามารถฉีดก่อนหรือหลังทำ Needling หรือทั้งก่อนและหลังทำ Needling ก็ได้ ส่วน MMC ต้องผสมก่อนใช้ มีหลายวิธี[1, 5] ซึ่งได้แก่

1. 0.1 ml of 0.4 mg/ml MMC (0.04 mg MMC) + 0.2 ml of Bupivacaine with Epinephrine before needling
2. 0.1 ml of 0.4 mg/ml MMC (0.04 mg MMC) + 0.1 ml of non-preserved 1% Lidocaine before needling
3. 0.1 ml of 0.2 mg/ml MMC (0.02 mg MMC) + 0.1 ml of 0.2% Lidocaine before needling
4. A sponge soaked with MMC (0.5 mg/ml) left on conjunctiva for 6 minutes

เมื่อเลือกชนิดของ Antifibrotic agent ที่จะใช้แล้ว และไม่ว่าจะฉีดก่อนหรือหลังทำ Needling ให้ระวังไว้เสมอว่าไม่ควรฉีดใกล้ Sclerostomy site ทั้งนี้เพื่อป้องกันไม่ให้ Antifibrotic agent ไหลเข้าไปใน Anterior chamber ขนาดของเข็มที่ใช้ขึ้นอยู่กับผู้ทำ โดย 30-gauge needle จะทำให้มี self-sealing ของ Entry site ได้ เข็มขนาดนี้เล็ก, งอได้และแข็งแรงพอที่จะตัด Dense subconjunctival fibrotic tissue ได้ ส่วน 25-gauge needle ทะลุผ่าน Conjunctivaได้ดี, Self-seal ได้บ้าง แต่มักต้องใช้ Bipolar cautery หรือ Suture ช่วยในการปิดรู 27- และ 28-guage needle ก็สามารถใช้ได้เช่นกัน นอกจากเข็มแล้ว อาจใช้ใบมีด (Blade) ขนาดเล็กในการทำ Entry site เช่น 23-gauge microvitreoretinal blades, Stilettos เป็นต้น[5]

การทำ Needling ส่วนใหญ่ใช้วิธีระงับปวดด้วย Topical anesthesia และควรหลีกเลี่ยงการทำ Retrobulbar block เนื่องจาก Conjunctival ballooning ที่เกิดจากการ Block อาจทำให้ Landmark ที่สำคัญ หรือการประเมิน End-points ยากขึ้น หลังหยอดยาชา หรือป้าย Topical Lidocaine gel ให้หยอด Topical antibiotics หรือ 5% Povidine solution irrigation เพื่อป้องกันการติดเชื้อ เปิดตาด้วย Eyelid speculum และเลือก Entry site โดยควรอยู่ห่างจาก Main loculation ของ Bleb ประมาณ 1 cm และอยู่นอกต่อ Central avascular หรือ Ischemic parts ของ Bleb สอดเข็มเข้าไปใต้ต่อ Conjunctiva และตรงเข้าไปยัง Main loculation ซึ่งอยู่เหนือ Scleral flap ถ้ามองเห็นปลายตัดของเข็ม (Bevel) ควรหันขึ้นด้านบน แต่ถ้า Fibrosis หนาและมองเห็นไม่ชัดควรคว่ำ Bevel ลง เพื่อป้องกันการเกิด Ocular penetration โดยมากมักจะ Identify sclera flap ได้ การสอดปลายเข็มเข้าไปยัง Anterior chamber ไม่จำเป็นต้องทำในทุกราย กวาดเข็มไปด้านข้างเพื่อสลาย Internal fibrous walls และ fibrosis และดูการโป่งของ Bleb Final shape ของ Bleb ควรมีลักษณะที่ Aqueous สามารถกระจายได้อย่างเพียงพอ หลังจากนั้นค่อยๆ ถอนเข็มออก ให้ตรวจสอบ Entry site ว่า Leak หรือไม่ ถ้า Leak อาจต้องใช้ Cautery หรือ Suture การฉีด Antifibrotic agent มักฉีดบริเวณข้างต่อ Bleb แต่ไม่ฉีดเข้าไปใน bleb การมี Entry site หลายตำแหน่ง อาจทำให้เพิ่มโอกาสเกิด Intrableb bleeding ได้ ซึ่งถ้ามีปริมาณมากอาจมี Failure ของ Needling ได้

หลัง Needling ควรให้ Topical corticosteroid จนกระทั่ง Bleb หายอักเสบ (ประมาณ 2 อาทิตย์และค่อยลดปริมาณลง) หรือเลือดที่อยู่ใน Bleb หมดไป และควรให้ Topical antibiotics ร่วมด้วย เพื่อป้องกัน Infection และ Blebitis โดยทั่วไป Midterm success ประเมินที่ 1 เดือนหลังทำ

ภาวะแทรกซ้อน

1. Intrableb bleeding พบได้บ่อย เกิดจากการกวาดเข็มไปโดนเส้นเลือดใน Conjunctiva และ/หรือชั้น Tenon's capsule ถ้า Entry site เล็ก Bleeding มักถูกจำกัดอยู่ใน Bleb การใช้ Direct pressure กดบริเวณที่มี Active bleeding มักเพียงพอ ควรหลีกเลี่ยงการ Needling บริเวณที่มีเส้นเลือดใหญ่ และการทำ Entry sites หลายตำแหน่ง

2. Infection พบน้อยมาก แต่อาจเกิดขึ้นได้ การทำ Needling ด้วย Sterile technique และการใช้ Topical antibiotics หยอดตาทั้งก่อนและหลังทำช่วยลดการติดเชื้อได้ ในรายที่ Active posterior blepharitis ควรรักษาให้หายก่อน และประวัติ Previous blebiltis อาจเป็น Relative contraindication สำหรับการทำ Needling

3. Bleb leaks อาจเกิดจาก Conjunctival perforation โดยไม่ตั้งใจ หรือการฉีกขาดผ่าน Scar tissue รูเล็กโดยมากมักปิดเองได้ แต่รูใหญ่อาจต้องใช้ Cautery หรือ Suture ช่วย ถ้าเกิดรูรั่วที่ใหญ่ และ Distal ต่อ Main loculation โดยที่ปลายเข็มยังเข้าไปไม่ถึง Main loculation ควรหยุดทำ, รอให้รูรั่วปิดก่อนและ Needling ในภายหลัง

4. Hypotony เกิดได้หลายวันจนถึงหลายอาทิตย์หลังทำ Needling เนื่องจาก Resistance ที่ลดลงของ Scar tissue โดยมากมักหายเองได้อย่างรวดเร็ว อาจใช้ Topical atropine ในรายที่มี Anterior chamber ตื้น

5. Filtration failure พบบ่อยสุด และอาจต้องทำ Needling ซ้ำอีกหลายครั้ง อย่างไรก็ตาม โอกาสสำเร็จก็จะลดลง และแปรผกผันกับจำนวนครั้งของการทำ

Conclusions

Needle revision เป็นหัตถการที่สำคัญและมีประโยชน์สำหรับ Failed, failing, leaking และ dysesthetic bleb การทำ Needling มีหลาย techniques และสามารถทำได้ในหลาย settings ผลการทำค่อนข้างดี ในปัจจุบันยังไม่มีวิธีการใดที่ดีที่สุด เป็นอีกหนึ่งทางเลือกที่ดีก่อนทำผ่าตัดซ้ำ หรือก่อนการเพิ่มยาหยอดตาเพื่อรักษาต้อหิน

References

1. Feldman RM. Needle Revision for Filtering Blebs. US Ophthalmic Review, 2011;4(1):26–8
2. Jones LS, Shetty RK, Spaeth GL, Trabeculectomy. In: Chen TC (ed.), *Surgical Techniques in Ophthalmology: Glaucoma Surgery,* Philadelphia, PA: Saunders Elsevier, 2008;1–27.
3. Allingham RR, Damji KF, Freedman S, et al., Filtering Surgery. In: Pine J, Murphy J (eds), *Shields' Textbook of Glaucoma, Philadephia,* PA: Lippincott Williams and Wilkins, 2005;568–609.
4. King AJ, Rotchford AP, Alwitry A, Moodie J, Frequency of bleb manipulations after trabeculectomy surgery, *Br J Ophthalmol,* 2007;91(7):873–7.
5. Feldman RM, Tabet RR. Needle revision of filtering blebs, *J Glaucoma,* 2008;17(7):594–600.
6. El-Harazi SM, Fellman RL, Feldman RM, et al. Bleb window cryopexy for the management of oversized, misplaced blebs. J Glaucoma. 2001; 10:47–50.
7. Harris LD, Yang G, Feldman RM, et al. Autologous onjunctival resurfacing of leaking filtering blebs. Ophthalmology. 2000;107:1675–1680.
8. Gutierrez-Ortiz C, Cabarga C, Teus MA, Prospective evaluation of preoperative factors associated with successful mitomycin C needling of failed filtration blebs, *J Glaucoma,* 2006;15(2):98–102.
9. Hawkins AS, Flanagan JK, Brown SV, Predictors for success of needle revision of failing filtration blebs, *Ophthalmology,* 2002;109(4):781–5.
10. Shin DH, Kim YY, Ginde SY, et al., Risk factors for failure of 5-fluorouracil needling revision for failed conjunctival filtration blebs, *Am J Ophthalmol,* 2001;132(6):875–80.

ปริศนาคลินิก (Photo quiz)

ปริศนาคลินิก (Photo quitz) ปีที่ 7 ฉบับที่ 1 มกราคม-กรกฎาคม 2555

1. ผู้ป่วยชายไทยอายุ 50 ปี มาด้วยอาการตามัวข้างซ้ายมา 6 เดือน ตรวจพบ VA 20/70, 20/200 Anterior segment: normal, no RAPD fundus as figure

Question:

1. What are positive findings?
2. What is the most likely diagnosis?
3. What is the proper management?

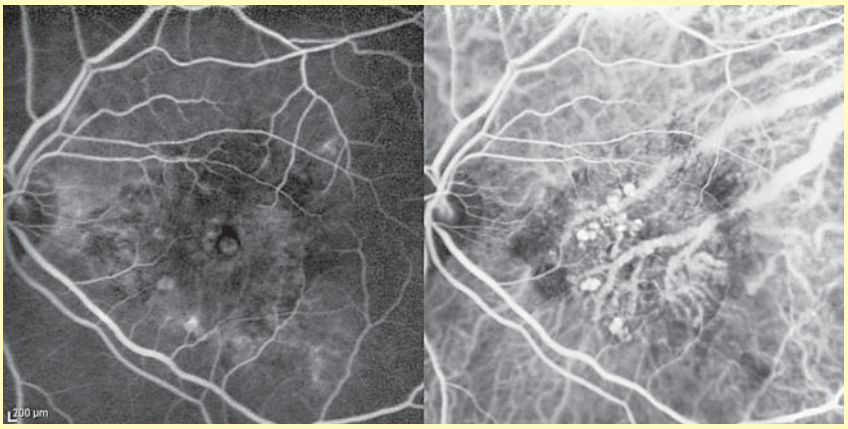

เฉลยปริศนาคลินิก (Photo quitz) ปีที่ 7 ฉบับที่ 1 มกราคม - กรกฎาคม 2555

คำถาม

1) What is/are positive findings?

คำตอบ : ตรวจจอตาทั้งสองข้างพบ

- Retinal atrophy บริเวณ posterior pole
- Bone spicule-shaped pigment deposits บริเวณ mid periphery
- Attenuated retinal vessels

2) What is most likely diagnosis?

คำตอบ : Retinitis pigmentosa

3) How to management?

คำตอบ : ปัจจุบันยังไม่มีการรักษาที่ได้ผลชัดเจน แต่มีงานวิจัยที่พยายามค้นหาการรักษาที่อย่างน้อยช่วยชะลอตัวโรค ตัวอย่างเช่น

- การใช้ vitamin A 15000 IU (equivalent to 4.5 mg) สามารถชะลอการลดลงของการมองเห็นได้ 10 ปี สามารถลดความเสี่ยงลงได้ 10% แต่ต้องระวังผลแทรกซ้อนจากการได้วิตามินขนาดสูงเช่น ผลต่อตับ ดังนั้นต้องคอยติดตาม liver enzyme เป็นระยะๆ
- การให้ Docosahexaenoic acid (DHA) ซึ่งมีส่วนประกอบเป็น omega-3 polyunsaturated fatty acid และเป็นสาร antioxidant ซึ่งพบมากในปลาทะเล ซึ่งการวิจัยสามารถชะลอการลดลงของการมองเห็นได้

แนทเทียร์

ใช้บรรเทาอาการระคายเคืองตาใน
ผู้ที่มีอาการตาแห้ง
ผู้ที่สวมคอนแทคเลนส์
ผู้ที่จ้องมองจอคอมพิวเตอร์
หรืออ่านหนังสือเป็นเวลานาน

Hydroxypropyl methylcellulose USP 0.3%

SMC
Silom Medical

ใบอนุญาตโฆษณาเลขที่ ฆท. 1209/2553

Stellaris® PC

Vision Enhancement System

BAUSCH + LOMB

เลขที่ 98 ห้อง 1909-12 ชั้น 19 อาคารสาทร สแควร์
ออฟฟิศ ทาวเวอร์ ถนนสาทรเหนือ แขวงสีลม เขตบางรัก
กรุงเทพมหานคร 10500

โทร. 02-643-7888

อ่านคำเตือนในฉลากและเอกสารกำกับเครื่องมือแพทย์ก่อนใช้

ใบอนุญาตเลขที่ ฆพ. 662/2554